

HOSPITAL PROVINCIAL GENERAL DOCENTE
"DR. ANTONIO LUACES IRAOLA"
CIEGO DE ÁVILA

Linfoma de Burkitt. A propósito de un caso Burkitt lymphoma. A case report

Luis Ernesto Pérez Paz (1), Francisco Alvarez Morales (1), Orlando García Fundora (2), Aráis Hernández Flores (3), Roxana Moreno González (4), Dariel Llanes Gómez(4).

RESUMEN

El linfoma de Burkitt es una neoplasia hematológica propia de edades tempranas. Su forma de presentación más habitual es la enfermedad ganglionar. Se presenta el caso clínico de un varón de siete años que acude a consulta por obstrucción nasal, rinolalia cerrada y dificultad para deglutir, al examinarlo se observa abombamiento de velo del paladar que toma fosa amigdalina en su porción superior izquierda que se correspondía con un linfoma de Burkitt primario de nasofaringe con extensión hacia el cuello.

Palabras clave: LINFOMA BURKITT/diagnóstico, LINFOMA BURKITT/quimioterapia, NEOPLASIAS NASOFARINGEAS.

1. Especialista de 2do Grado en Otorrinolaringología. Profesor Asistente
2. Especialista de 1er Grado en Ginecología y Obstetricia. Profesor Asistente
3. Especialista de 1er Grado en Otorrinolaringología. Profesor instructor
- 4.- Estudiante de 4to año de Medicina

INTRODUCCIÓN

Entre el 20 y el 30% de los linfomas no Hodgkin en niños se presentan localizados en la cabeza y el cuello (se incluye el anillo de Waldeyer y los ganglios cervicales) dentro de los linfomas no hodgkinianos el de Burkitt es el más frecuente (40-50 %) (1-2).

La importancia de las enfermedades hematooncológicas radica en que algunas de ellas presentan una elevada mortalidad en la población infantil o adulta joven. Tal es el caso de los linfomas no Hodgkin. A pesar que solo representa el 3% de los casos y el 5% de las defunciones por neoplasias malignas, la mayor proporción de ellos se presenta en edades tempranas (3-4), situación que tiene un impacto en los niveles de salud y en el nivel socio-económico de la población, debido al número de años potencialmente perdidos.

Los tumores malignos localizados en la cabeza y el cuello en niños y adolescentes son poco comunes (1). El linfoma de Burkitt es un tumor propio de niños y adultos jóvenes. Según la "Working Formulation" (5-6) está clasificado como un linfoma B de alto grado difuso de células pequeñas no hendidas. Con un alto grado de malignidad (7).

El linfoma de Burkitt (translocación cromosómica 8:14) (8) obedece a dos formas bien reconocidas: el tipo africano o endémico, asociado al virus de Epstein-Barr (VEB) (90% de los casos), que en la cabeza y el cuello afecta a la mandíbula; y el tipo americano o no endémico, menos asociado al VEB (30% de los casos) (9) y que en el cuello puede afectar a la nasofaringe, sobre todo en la segunda década de la vida (10).

El linfoma Burkitt es infrecuente (9), también en el Servicio de Otorrinolaringología del Hospital Provincial General Docente "Dr Antonio Luaces Iraola" de Ciego de Ávila, lo cual es motivo para presentar este caso.

CASO CLÍNICO

Paciente OGG de 7 años de edad, masculino, blanco, con número de historia clínica: 320520, con antecedentes de haber sido operado de adenoamigdalitis crónica a los 2 años de edad, que es traído por sus padres al cuerpo de guardia del Hospital Provincial de Ciego de Ávila por presentar obstrucción nasal marcada, rinolalia cerrada y dificultad para la deglución, afebril, no dolor, buen estado general.

Examen Físico:

Orofaringoscopia: se observa abombamiento del velo del paladar que toma fosa amigdalina en su porción superior izquierda, sin signos inflamatorios, ni exudado en superficie amigdalina.

Otoscopia: negativa.

Rinoscopia anterior: no muestra patología.

Cuello: se palpa adenopatía de aproximadamente 2 centímetros en la región lateral del cuello de consistencia renitente, ligeramente móvil e indolora.

Complementarios de urgencia:

Hb 121 g/l, Leucograma 7.0 x 10 a la 9, Segmentados: 49, Eosinofilos: 0.2, Linfocitos: 45, Monocito: 0.1. Se ingresa al paciente en el servicio de pediatría para un mejor estudio y tratamiento, se indica TAC (Tomografía axial computarizada) de nasofaringe (5 de septiembre), la cual no pudo realizarse por estar el equipo roto.

USD abdominal: Hígado homogéneo que rebasa una trabécula de dedo el reborde costal, con espacio porta acentuado.

Vesícula acodada, sin litiasis, resto de vías biliares normales, páncreas normal, bazo homogéneo de tamaño normal, riñón sin alteraciones, no adenopatías peri aórticas, vejiga normal.

Survey Óseo: No se aprecian alteraciones.

Rx de tórax AP (de pie): Índice cardiotorácico no evaluable.

Se observa lesiones de aspecto inflamatorio en región para cardíaca. Ensanchamiento del mediastino hacia la izquierda.

Rx senos para nasales: Velamiento de ambos senos maxilares.

No alteraciones óseas.

Rx de cráneo: no alteraciones óseas de la bóveda craneal.

Se discute el caso en el colectivo del servicio de otorrinolaringología (ORL) y se decide realizar biopsia bajo anestesia general endotraqueal.

Al realizarle la exploración en el salón de operaciones se aprecia: Tumoración exofítica de aspecto carnosos que toma la porción izquierda de la orofaringe y que se extiende a la porción superior de la fosa amigdalina del mismo lado con abombamiento del velo del paladar.

A la biopsia se aprecia una tumoración de consistencia friable, de aspecto blanco grisáceo.

Biopsia: Linfoma de Burkitt.

Una vez operado se le realiza TAC evolutiva: Se observa imagen hiperdensa que mide 16 mm en la región derecha cercana al maxilar superior con densidad de 68 mm. Seno esfenoidal, maxilar y etmoidal sin alteraciones. Cornete nasal derecho engrosado (Anexo 1).

ID: Restos tumorales de T de nasofaringe.

Rápidamente se remite el paciente, previa coordinación con el Hospital Oncológico "Juan Manuel Marquez" de la capital.

Se inició el primer ciclo de tratamiento y recibió un esquema de tratamiento citostático que consistió en: vincristina, metrotexate, fosfamida, mesna, Cctosar, zofran y adriamizina.

El paciente lleva un año asintomático, sin la aparición de recidivas.

DISCUSIÓN

El linfoma de Burkitt es una patología de baja prevalencia en Ciego de Ávila, pues su forma de aparición más frecuente la esporádica. La clínica de inicio se suele derivar de la inmunodeficiencia que produce. En su desarrollo progresivo el tumor se acompaña de la aparición de secreción nasal purulenta, más o menos sanguinolenta.

La obstrucción de la coana ocasiona una obstrucción nasal primero unilateral, luego bilateral que se acompaña de voz nasal.

La oclusión de la trompa de Eustaquio ocasiona generalmente otitis serosa (la membrana del tímpano se ve retraída y con nivel líquido visible) (11).

Esta sintomatología puede ser considerada durante mucho tiempo como benigna. La invasión de los ganglios cervicales posteriores es frecuente. Los otros signos clínicos son tardíos y testimonian una extensión tumoral importante.

La invasión de la base del cráneo, da dolor y alteración de los nervios craneanos. El examen clínico del cávum es difícil en el niño

La tomografía axial computada es el examen más indicado para localizar este tipo de lesión (12).

En la actualidad continúa valorándose como una patología de mal pronóstico, abordándose con regímenes quimioterápicos agresivos (7).

El caso que se estudia llama la atención por su debut como tumoración nasofaríngea y su localización, así como la ausencia de enfermedad sistémica. A pesar del mal pronóstico de la enfermedad (7) este paciente presentó una evolución satisfactoria, al permanecer un año después sin ninguna recidiva lo cual coincide con el caso descrito por Pereira (10).

ABSTRACT

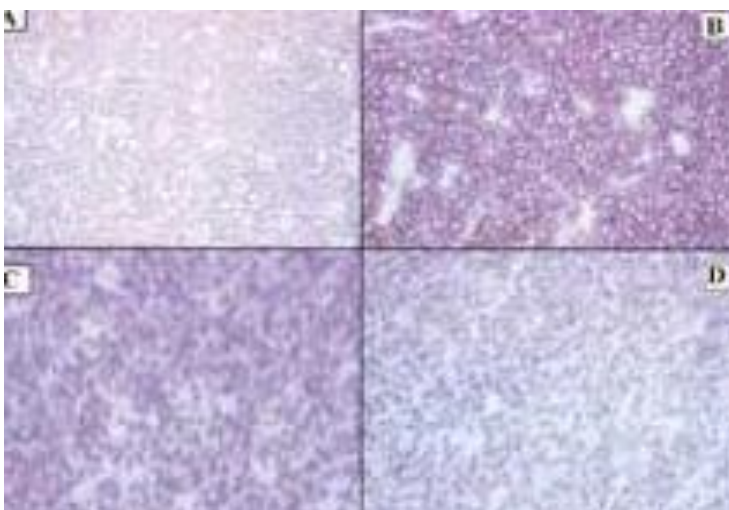
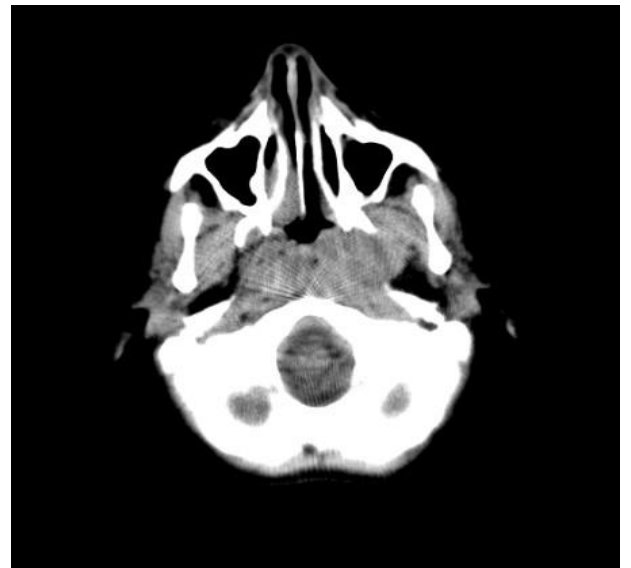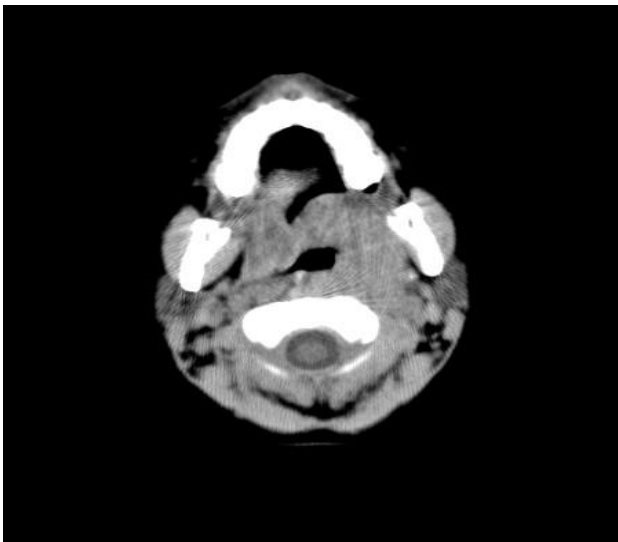
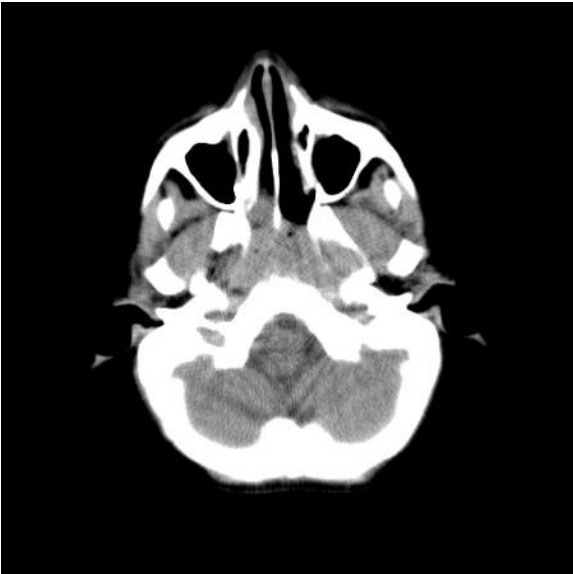Burkitt lymphoma is a very early age Hematologic neoplasia. Its most common form of presentation is the nodal disease. It is presented the case of a 7 year old boy who comes in for nasal obstruction, closed rhinolalia and difficulty swallowing, to examine bulging soft palate takes tonsillar fossa in the upper left portion that corresponded with lymphoma observed is presented primary nasopharyngeal Burkitt with neck extension.

Keywords: BURKITT LYMPHOMA/diagnosis, NASOPHARYNGEAL NEOPLASMS.

REFERENCIAS BIBLIOGRÁFICAS

1. Silva JA. Empleo del tratamiento radiante en los tumores de cabeza y cuello en el niño (Parte I: tumores malignos). Rev Cubana Oncol [Internet]. 2001 [citado 12 Jun 2014]; 17(3): 200-9. Disponible en: http://www.bvs.sld.cu/revistas/onc/vol17_3_01/onc10301.htm
2. Luqui Albisua I, Estéfano Rodríguez J, Algaba Guimerá J. Linfoma de Burkitt nasosinusal infantil. Acta Otorrinolaringol Esp [Internet]. 2010 [citado 12 Jun 2014]; 61(4): [aprox. 2 p.]. Disponible en: <http://zl.elsevier.es/es/revista/acta-otorrinolaringologica-espanola-102/pdf/13153589/S300/>
3. Aguirre ML. Determinación de genes regulados por micrnas, involucrados en la leucemia linfocítica aguda tipo b (LLA-B) [Internet]. 2013 [citado 12 Jun 2014] [aprox. 6 pantallas]. Disponible en: <http://cdigital.dgb.uanl.mx/te/1080240813.pdf>
4. Márquez Moyano JA, Mohamed Youssef AS, Sánchez Gutiérrez R, Ortega Salas R, Ostos Aumente P, Roldán Noguerras J, et al. Linfoma de Burkitt nasofaríngeo en edad pediátrica. Acta Otorrinolaringol Esp. 2004; 55(6):295-7.
5. Rosenberg SA. The relative clinical value of the various classifications of human non-Hodgkin's lymphomas. Band T Cell Tumors [Internet]. 2012 [citado 12 Jun 2014]; 24:43. Disponible en: http://www.google.com/cu/books?hl=es&lr=&id=7oK2vIAXubMC&oi=fnd&pg=PA43&dq=Burkitt%27s+lymphoma+Working+Formulation&ots=0hC8Kz92mK&sig=Nd-bJmtPu5IuKynnUvKX1G7nx-c&redir_esc=y#v=onepage&q&f=false
6. Pileri SA, Agostinelli C, Sabattini E, Bacci F, Sagrarnoso C, Pileri A Jr, et al. Lymphoma classification: the quiet after the storm. Sem Diagn Pathol [Internet]. 2011 [citado 12 Jun 2014]; 28(2):113-23. Disponible en: <http://www.ncbi.nlm.nih.gov/pubmed/21842697>
7. Esquembri Bescós N, Berini Aytés L, Gay Escoda C. Linfoma de Burkitt: incidencia, diagnóstico, evolución y tratamiento. Rev Europea Odontoestomatol [Internet]. 2011 [citado 12 Jun 2014] [aprox. 8 pantallas]. Disponible en: <http://www.redoe.com/ver.php?id=121>
8. Mata Fernández C. Linfoma de Burkitt: el tumor pediátrico más frecuente en África. Acta Pediatr Esp [Internet]. 2008 [citado 12 Jun 2014]; 66(7): 322-326. Disponible en: http://www.actapediatrica.com/index.php/secciones/patologia-del-nino-inmigrante/download/654_5ecfb6554a082d58599763464849e4a3
9. Docampo J, Mariluis C, Civitarese G, Castillo C, Morales C, Bruno C. Linfoma Burkitt del seno esfenoidal en pediatría. Reporte de caso [Internet]. 2011 [citado 12 Jun 2014] [aprox. 5 pantallas]. Disponible en: http://rard.org.ar/numeros/2011_nuevos/num_2/pediatria.pdf
10. Pereira CM, Lopes AP, Meneghini AJ, Silva GB, Monteiro MC, Botelho TD. Burkitt's lymphoma in a young Brazilian boy. Malaysian J Pathol [Internet]. 2010 [citado 12 Jun 2014]; 32(1): 59- 64. Disponible en: http://mjpath.org.my/2010.1/Burkitts_lymphoma.pdf
11. Valles Varela H, Fernández Liesa R, Royo López J, Alfonso Collado JI. Evolución de la actividad mucociliar tubotimpánica, estudiada por gammagrafía, tras la colocación de tubos de ventilación en adultos con otitis media seromucosa crónica. Acta Otorrinolaringol Esp [Internet]. 2010 [citado 12 Jun 2014]; 61(3):173-179. Disponible en: http://apps.elsevier.es/watermark/ctl_servlet?_f=10&pident_articulo=13150286&pident_usuario=0&pcontactid=&pident_revista=102&ty=44&accion=L&origen=zonadelectura&web=zl.elsevier.es&lan=es&fichero=102v61n03a13150286pdf001.pdf
12. Biblioteca Médica de los EE UU. Medline Plus. Linfoma de Burkitt [Internet]. 2012 [citado 12 Jun 2014] [aprox. 3 pantallas]. Disponible en: <http://www.nlm.nih.gov/medlineplus/spanish/ency/article/001308.htm>

ANEXOS



En las imágenes histopatológicas se observa una hematoxilina eosina, con la presencia de los marcadores Cd-20, Ki-67; Bcl-6.