

HOSPITAL PROVINCIAL GENERAL DOCENTE
"DR. ANTONIO LUACES IRAOLA"
CIEGO DE ÁVILA

Derivación aorto-bifemoral. Presentación de caso

Bypass aorto-bifemoral. Case presentation

Alexander Mantilla Acosta^I, Orlando Fleitas Pérez^{II}, Ramón Enrique Ibarra López^{III}, Michael Díaz Izquierdo^{IV}, Jorge Luis Carrera Martínez^V, Raiko Antonio Pérez Hernández^{VI}.

RESUMEN

Introducción: durante la última década se han perfeccionado e introducido nuevas tecnologías percutáneas que, por su baja morbilidad –comparada con la de la alternativa quirúrgica tradicional– son muy utilizadas; sin embargo la operación revascularizadora derivativa basada en las técnicas de DeBakey y colaboradores, con el principio de injerto-puente o derivación en forma de ramas colaterales artificiales con injertos vasculares homeoplásticos o aloplásticos, es el tratamiento de elección para los pacientes clasificados como TASC-D por la Trans-Atlantic Inter-Society Consensus.

Objetivo: presentar el primer caso operado mediante la técnica de derivación aorto-bifemoral en la provincia Ciego de Ávila.

Presentación del caso: el paciente, atendido en el Servicio de Angiología y Cirugía Vascular del Hospital Provincial General Docente "Dr. Antonio Luaces Iraola" de Ciego de Ávila, presentó dolor intenso en la región glútea luego de la marcha y calambres en los muslos y piernas, que lo obligaban al descanso. Se le diagnosticó enfermedad esteno-oclusiva aorto-ilíaca y, con posterioridad a una angiotomografía aorto-ilio-femoro-poplítea, se le realizaron una operación revascularizadora derivativa anatómica con injerto protésico (mediante la técnica convencional de derivación aorto-bifemoral por vía transperitoneal) y una segunda operación con la técnica convencional de derivación femoro-poplítea izquierda, con prótesis de politetrafluoroetileno. Al año de operado, el paciente presenta buen estado general.

Conclusiones: no obstante los avances en las técnicas quirúrgicas endovasculares, existen lesiones no accesibles con ellas, que pueden ser tratadas mediante la derivación aorto-bifemoral; la selección adecuada de los pacientes y una técnica bien realizada, posibilitan buenos resultados a pesar del riesgo quirúrgico.

Palabras clave: AORTA ABDOMINAL/cirugía, ARTERIA ILÍACA/cirugía, DERIVACIÓN ARTERIOVENOSA QUIRÚRGICA, INFORMES DE CASOS.

ABSTRACT

Introduction: during the last decade have perfected and introduced new percutaneous technologies which by its low morbidity –compared with traditional surgical alternative– are widely used; however the derivatively revascularization surgery-based on DeBakey techniques and collaborators, with the principle of graft-bypass or artificial collateral branches with homeoplastic or alloplastic vascular grafts, is the treatment of choice for patients classified as TASC-D by the Trans-Atlantic Inter-Society Consensus.

Objective: to present the first case operated by the bypass aorto-bifemoral technique in Ciego de Ávila province.

Case presentation: the patient, treated at the Service of Angiology and Vascular Surgery in the Provincial General Teaching Hospital "Dr. Antonio Luaces Iraola " of Ciego de Avila, presented severe pain in the gluteal region –after walking– and cramps in the thighs and legs, which forced him to rest. He was diagnosed with steno-occlusive aortoiliac disease and after an angiotomography aorto-ilio-femoro-popliteal, was carried out an anatomical derivative revascularization surgery with prosthetic graft (through the conventional technique of bypass aorto-bifemoral for transperitoneal route) and a second operation with the conventional technique of left femoral-popliteal bypass with polytetrafluoroethylene prosthesis. A year after surgery, the patient has good general condition.

Conclusions: however advances in endovascular surgical techniques, there are no visible injuries with them, which can be treated through bypass aorto-bifemoral; the proper selection of patients and a well done technique allow good results despite of the surgical risk.

Keywords: ABDOMINAL AORTA/surgery, ILIAC ARTERY/surgery, SURGICAL ARTERIOVENOUS SHUNT, CASE REPORTS.

- I. Especialista de I Grado en Angiología y Cirugía Vascular. Especialista de I Grado en Medicina General Integral. Hospital provincial General Docente "Dr. Antonio Luaces Iraola". Ciego de Ávila, Cuba.
- II. Máster en Urgencias Médicas. Especialista de II Grado en Cirugía General. Profesor Auxiliar. Investigador Agregado. Hospital Provincial General Docente "Dr. Antonio Luaces Iraola". Ciego de Ávila, Cuba.
- III. Especialista de I Grado en Anestesiología y Reanimación. Profesor Instructor. Hospital Provincial General Docente "Dr. Antonio Luaces Iraola". Ciego de Ávila, Cuba.
- IV. Doctor en Medicina. Hospital General Docente "Dr. Antonio Luaces Iraola". Ciego de Ávila, Cuba.
- V. Doctor en Medicina. Hospital Provincial General Docente "Dr. Antonio Luaces Iraola". Ciego de Ávila, Cuba.
- VI. Especialista de I Grado en Angiología y Cirugía Vascular. Especialista de I Grado en Medicina General Integral. Hospital provincial General Docente "Dr. Antonio Luaces Iraola". Ciego de Ávila, Cuba.

INTRODUCCIÓN

La isquemia crónica de las extremidades inferiores es consecuencia de la progresiva disminución del aporte sanguíneo, causado por el desarrollo y evolución de lesiones estenosantes u ocluyentes en sus arterias; los síntomas y signos se presentan según el grado de afectación⁽¹⁻²⁾.

En los pacientes con enfermedad oclusiva sintomática de las extremidades inferiores, la aorta abdominal y las arterias ilíacas se encuentran entre las zonas más afectadas por aterosclerosis ocluyente crónica, después de la arteria femoral superficial. Los síntomas de una estenosis u ocluyencia del área aortoiliaca dependerán básicamente de la localización del proceso oclusivo, la magnitud que alcance y el grado de desarrollo de la circulación colateral de la región afectada. Cuando el flujo sanguíneo se hace insuficiente durante el ejercicio, el paciente experimenta fatiga muscular y dolor; esta claudicación intermitente es el primer síntoma que suelen notar los pacientes^(1,3).

En la actualidad se conoce que la arteriopatía periférica, sintomática o no, es un marcador pronóstico de riesgo de eventos cardiovasculares, e incluso de muerte, en aquellos pacientes que la padecen; multitud de estudios muestran la importancia de su diagnóstico y tratamiento. El aumento de la expectativa de vida de la población ha supuesto que estas dolencias – especialmente prevalentes en el segmento poblacional de mayor edad– requieran de más atención y se conviertan en un auténtico problema de salud cuyo tratamiento actual se enfoca en tres vertientes: la prevención, el tratamiento medicamentoso, y el quirúrgico^(1,4-6).

Durante la última década se han perfeccionado e introducido nuevas tecnologías percutáneas que, por su baja morbilidad –comparada con la de la alternativa quirúrgica tradicional– son muy utilizadas; sin embargo la operación revascularizadora derivativa basada en las técnicas de Michael Ellis DeBakey y colaboradores, con el principio de injerto-puente o derivación en forma de ramas colaterales artificiales con injertos vasculares homeoplásticos o aloplásticos, es el tratamiento de elección para los pacientes clasificados como TASC-D por la Trans Atlantic Inter-Society Consensus (TASC)⁽⁴⁻⁷⁾.

Se presenta el primer caso operado mediante la técnica de derivación aorto-bifemoral en la provincia Ciego de Ávila.

PRESENTACIÓN DEL CASO

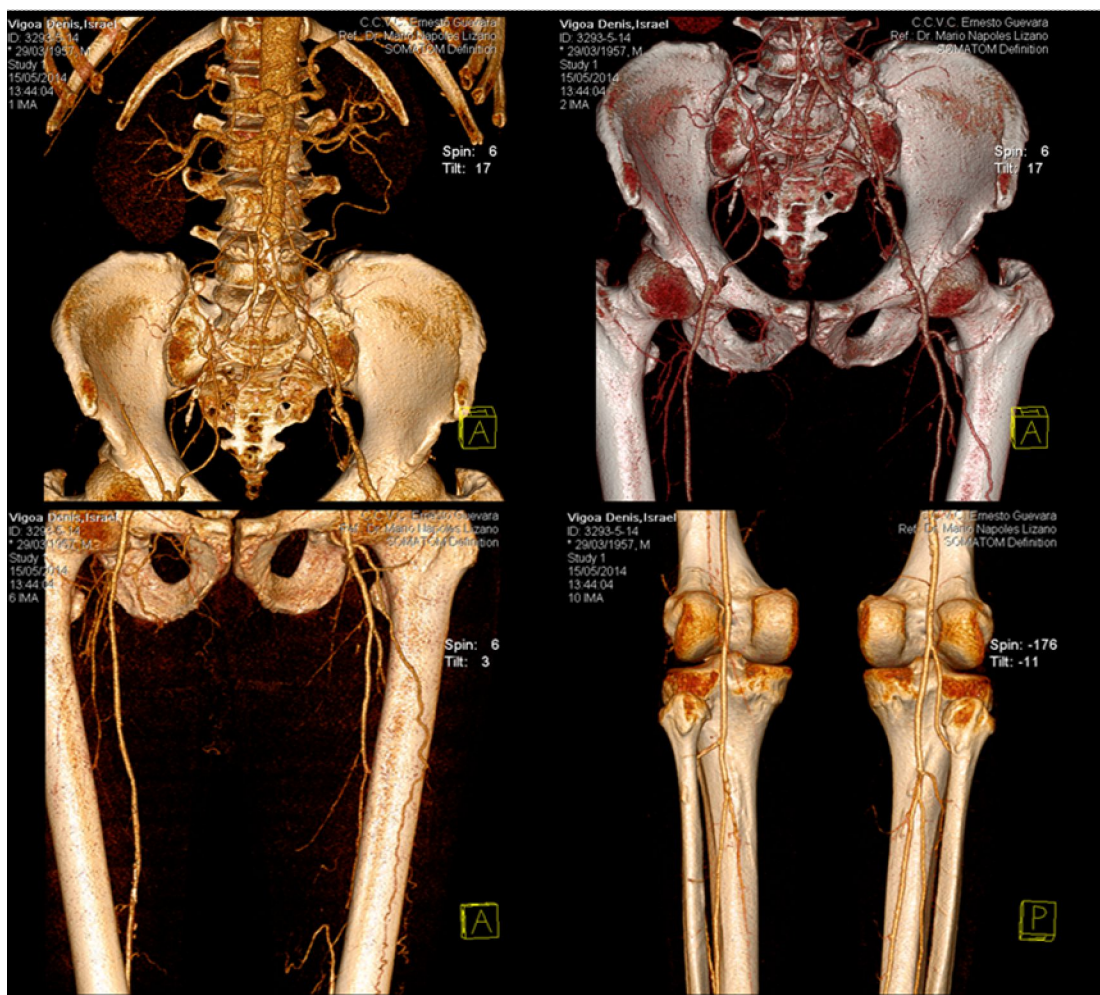
Paciente IVD, de 58 años de edad, sexo masculino, blanco, fumador de 30-40 cigarrillos diarios

desde los 18 años de edad, con antecedentes de dislipidemia, atendido en el Servicio de Angiología y Cirugía Vascular del Hospital Provincial General Docente "Dr. Antonio Luaces Iraola" de Ciego de Ávila por presentar dolor intenso en la región glútea –luego de la marcha– y calambres en los muslos y piernas, que lo obligaban al descanso. Durante el examen físico se observaron enfriamiento y palidez de los pies (con mayor intensidad en el izquierdo), ausencia bilateral de pulsos periféricos (pedio, tibial posterior, poplíteo y femoral), pérdida del vello cutáneo distal; las maniobras de Prat, de relleno venoso y Collins-Willenski resultaron positivas.

El examen hemodinámico mostró índices tobillo-brazo (ITB) de 0,7 en el miembro inferior derecho y 0,6 en el izquierdo. Se le diagnosticó enfermedad esteno-oclusiva aorto-iliaca en estadio IIA (según la clasificación de Fontaine-Leriche), de origen aterosclerótico obliterante. Se le indicó al paciente un tratamiento higiénico, dietético, y medicamentoso regular, basado en el control de los factores de riesgo modificables, con un régimen de marcha, antiagregantes plaquetarios, hemorreológicos y estatinas. Se siguió su evolución en la Consulta Externa del Servicio de Angiología y Cirugía Vascular.

A los dos años de tratamiento, el paciente presentó empeoramiento del cuadro inicial, que en un período de dos meses se agudizó con síntomas tales como disminución progresiva de la distancia de claudicación –lo que le hacía casi imposible la marcha–, dolor de reposo del miembro inferior izquierdo. El examen hemodinámico mostró ITB de 0,4 en miembro inferior derecho y 0,3 en el izquierdo, por lo que se solicitó la realización de una angiotomografía aorto-ílio-femoro-poplítea (Figura No.1).

Figura No.1. Angiotomografía aorto-ílio-femoro-poplítea.

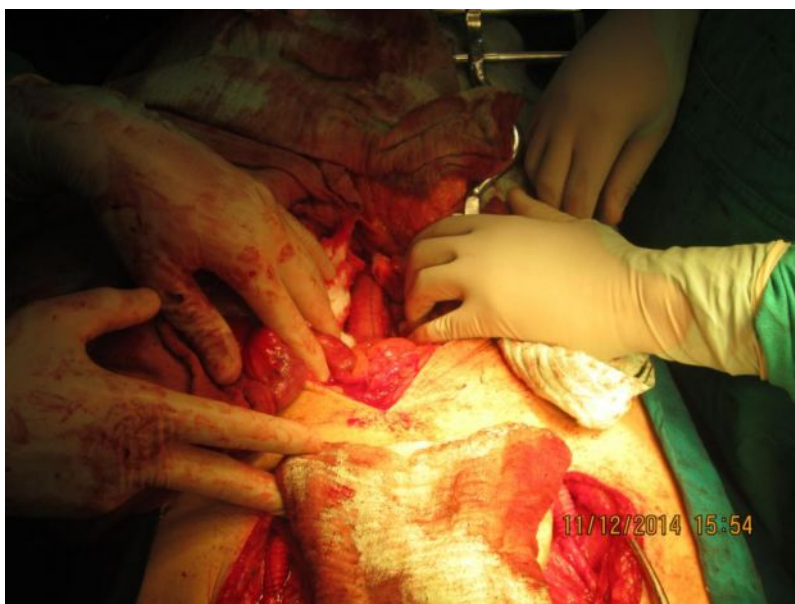


En la misma se observó:

- Oclusión y calcificación de las arterias aorta terminal (por debajo del origen de la arteria mesentérica inferior), ilíacas comunes (interna y externa derecha), ilíaca común izquierda y femoral superficial izquierda (con circulación colateral convergente), estenosis y calcificación de la arteria ilíaca interna izquierda.
- Permeabilidad del cuarto segmento aórtico suprarrenal y quinto segmento aórtico infrarrenal hasta el origen de la arteria mesentérica inferior, de la arteria ilíaca externa izquierda, de las arterias femorales (común y profunda), poplítea, del tronco tibio-peroneo del miembro inferior izquierdo, y las arterias femorales comunes (profunda y superficial), poplítea y del tronco tibio-peroneo del miembro inferior derecho.

Al paciente se le indicó tratamiento quirúrgico revascularizador derivativo anatómico con injerto protésico, a través de la técnica convencional de derivación aorto-bifemoral por vía transperitoneal, con empleo de una prótesis bifurcada de dacrón, de 18 por 9 mm (Figura No.2).

Figura No.2. Derivación aorto-bifemoral. Anastomosis del término lateral proximal del injerto protésico con el quinto segmento aórtico y del término lateral distal del injerto protésico con las arterias femorales.

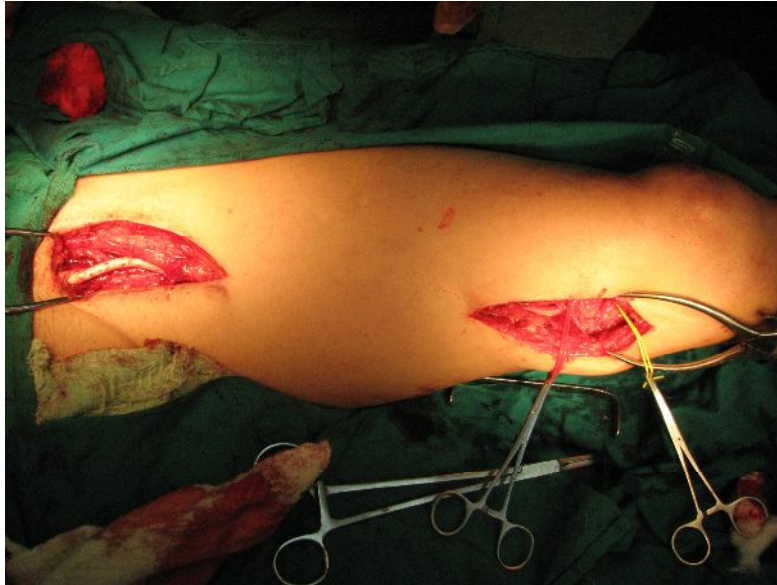

En el preoperatorio se evaluó el riesgo quirúrgico, la expectativa de vida y el consentimiento del paciente; se tuvieron en cuenta el funcionamiento adecuado de los diferentes sistemas, la contractilidad cardíaca global y segmentaria normal (con fracción de eyección del ventrículo izquierdo de 65%) y el buen estado físico y anímico del paciente.

Se realizó una revascularización quirúrgica abierta (profundoplastia) izquierda, y se prolongó la rama izquierda del injerto protésico hasta más allá del origen de la femoral profunda con una biselación de la punta del injerto y el cierre en forma de parche.

Después del posoperatorio –que cursó sin complicaciones hacia la recuperación y estabilización hemodinámica satisfactorias del paciente)– persistieron los signos de claudicación cerrada del miembro inferior izquierdo, por lo que cuatro meses después se programó una segunda intervención quirúrgica revascularizadora derivativa anatómica con injerto protésico, en la que se empleó la técnica convencional de derivación femoro-poplítea izquierda, con una prótesis de politetrafluoroetileno (PTFE) de 6 mm (Figura No.3).

Figura No.3. Derivación femoro-poplíteica izquierda. Anastomosis del término lateral del injerto protésico con la arteria femoral común izquierda y del término lateral del injerto protésico con la arteria poplíteica izquierda.



Transcurrido un año de las operaciones el paciente se reincorporó a su vida laboral y social, sin signos de claudicación durante la marcha; en el examen físico se constató su buen estado general: miembros inferiores normotérmicos, ausencia de cianosis y palidez, recuperación del vello cutáneo y presencia de los pulsos distales (femoral, poplíteo, tibial posterior y pedio) con intensidad y frecuencia fisiológicas normales en ambos miembros inferiores, lo que evidenció la permeabilidad del injerto protésico.

DISCUSIÓN

La morbilidad y mortalidad de la isquemia crónica de las extremidades inferiores pasan desapercibidas para la mayoría de los médicos y pacientes; la enfermedad arterial periférica generalmente se hace evidente a los 50 años de edad y alcanza su mayor representatividad a los 70 años de vida, según varios estudios. Como resultado del envejecimiento poblacional, el impacto de esta dolencia en los servicios de salud va en ascenso, no obstante los notables progresos alcanzados en el tratamiento de los pacientes, que incluyen el conocimiento de la evolución natural de la enfermedad, el uso de múltiples métodos diagnósticos y el desarrollo, aplicación y evaluación de nuevas opciones terapéuticas⁽¹⁻²⁾.

La aterosclerosis se ha considerado como la causa más frecuente de la oclusión aorto-ilíaca crónica, sin embargo puede tener otras causas, tales como: fenómenos trombóticos que se dan en lesiones ateroscleróticas, fuertes adherencias de los tejidos circunscritos al vaso oclusivo secundario a procesos inflamatorios perivasculares, arteria poplíteica atrapada, degeneración quística de la media, enfermedad de Buerger, coartación de la aorta abdominal, y fibrodisplasia, entre otros. Los factores de riesgo asociados con mayor frecuencia a la aterosclerosis son: el tabaquismo, la diabetes mellitus, la hipertensión arterial, las anomalías lipídicas, antecedentes familiares de aterosclerosis y la elevación de homocisteína^(2,8-9).

Esta enfermedad es esencialmente progresiva aún en sus formas más localizadas, debido a la extensión del proceso de aterosclerosis. Para su diagnóstico es de suma importancia la información del examen físico y los estudios hemodinámicos y angiográficos. El espectro de presentación va desde la enfermedad asintomática, o la claudicación intermitente, hasta la isquemia crítica y puede provocar debilidad de las extremidades inferiores, claudicación intermitente, dolor de reposo y lesiones isquémicas. Según K. Wayne Johnston, uno de cada cuatro pacientes se queja de incremento de los síntomas con el tiempo, y la revascularización se hace necesaria en menos del 20 % de los pacientes a los 10 años; la frecuencia de amputación

varía entre 1 % y 7 % en un período de 5 a 10 años; la mortalidad de los pacientes con claudicación es del 50 % a los 5 años y la de los pacientes con isquemia crítica de 70 %. La evolución natural de la enfermedad es menos favorable si el índice de presión arterial tobillo-brazo es bajo, si el paciente continúa fumando o padece de diabetes mellitus (especialmente si está mal controlada), criterio al que se suman los autores de este artículo^(2,6,9).

En términos generales, una aterosclerosis generalizada hace suponer fracasos, cualquiera que sea el método quirúrgico empleado, de ahí la necesidad de hacer una evaluación cuidadosa del estado de la circulación del paciente. Son varios los procedimientos quirúrgicos que hasta ahora se emplean en pacientes con obstrucción aorto-ilíaca: simpatectomía lumbar, tromboendarterectomía, injertos e intervención quirúrgica endovascular, entre otros^(1-2,6,9-13).

Juan Manuel Revilla Martín, José Miguel Fustero Aznar y Miguel Ángel González Arranz definen la intervención quirúrgica anatómica aorto-ilíaca mediante injerto como el conjunto de técnicas vasculares de derivación del flujo arterial pulsátil en el segmento aorto-femoral, desde un sector proximal a otro más distal capaz de absorberlo; para ello se utiliza un injerto situado en posición paralela, y contigua, a las arterias obstruidas a tratar⁽⁶⁾.

A lo largo de la historia estas técnicas han sido el paradigma de las intervenciones de revascularización y actualmente son tema de controversia frente a otras técnicas con la misma finalidad (como la endarterectomía, las derivaciones extra-anatómicas y la intervención quirúrgica endovascular).

Según Rutherford y Vaquero, al considerar las estadísticas de permeabilidad y riesgo aceptable de las técnicas para el tratamiento de la oclusión aorto-ilíaca. la elección se inclina hacia la derivación aorto-bifemoral: las complicaciones mayores sólo ocurren en 5-10 % de los casos y las muertes peroperatorias en 5 %; la permeabilidad de los injertos a los cinco años se mantiene en 80-90 % de los pacientes y a los 10 años la conservan 70-75%)^(2,6).

Autores como Heberer, Ros, Rutherford y Vaquero consideran que las cifras anteriores han convertido a la derivación aorto-bifemoral en el "patrón de oro" para la intervención quirúrgica de revascularización directa del sector aorto-ilíaco; preferencia justificada además por la elevada frecuencia de afectación bilateral de los procesos obliterantes y la progresión posterior de las lesiones, tanto en el mismo eje como en el eje contralateral, criterios con los que coinciden los autores del presente trabajo^(2-3, 6, 12-14).

Según Vaquero, "...hoy la intervención quirúrgica abierta parece perder oportunidades a favor de la intervención quirúrgica endovascular. No obstante las extraordinarias perspectivas de esta nueva técnica, aún quedan lesiones no accesibles a la misma y la prueba de fuego son los resultados tardíos..."⁽⁶⁾.

CONCLUSIONES

No obstante los avances en las técnicas quirúrgicas endovasculares, existen lesiones no accesibles con ellas, que pueden ser tratadas mediante la derivación aorto-bifemoral; la selección adecuada de los pacientes y una técnica bien realizada, posibilitan buenos resultados a pesar del riesgo quirúrgico.

REFERENCIAS BIBLIOGRÁFICAS

1. Jozami S, Albertal M, Zaefferer P, Pfund G, Fabiani A, Nau G, et al. Tratamiento de la isquemia crítica de miembros inferiores. Rev Argent Cardiol [Internet]. 2010 [citado 17 Dic 2009];78(2):129-33. Disponible en: <http://www.redalyc.org/pdf/3053/305326918016.pdf>
2. Rutherford RB. Clinical staging of acute limb ischemia as the basis for choice of revascularization method: when and how to intervene. Semin Vasc Surg [Internet]. 2009 [citado 11 Feb 2010];22(1):5-9. Disponible en: https://www.clinicalkey.es/service/content/pdf/watermarked/1-s2.0-S0895796708000744.pdf?locale=es_ES
3. Heberer G, Rau G, Löhr HH. Obliteraciones arteriales crónicas de la mitad inferior del cuerpo. En: Heberer G, Rau G, Löhr HH. Enfermedades de la aorta y de las grandes arterias.

Fisiopatología, clínica, diagnóstico radiológico y terapéutica quirúrgica. Barcelona: Editorial Científico-Médica; 1969. p. 349-406.

4. Oviedo Gamboa I, Herbas Bernal RI, Zegarra Santiesteban W. Diagnóstico por tomografía del Síndrome de Leriche: reporte de un caso clínico. Gac Med Bol [Internet]. Dic 2013 [citado 23 Oct 2013];36(2):105-7. Disponible en: <http://www.scielo.org.bo/pdf/gmb/v36n2/v36n2a12.pdf>
5. Singh H, Kachewar S. Atlas Práctico de Tomografía Computada. 7ma ed. Ciudad de Panamá: Jaypee Highlights Medical Publishers; 2010.
6. Vaquero C, editor. Cirugía de la aorta abdominal y sus ramas. Valladolid: PROCIVAS; 2011.
7. Tendra M, Aboyans V, Bartelink ML, Baumgartner I, Clément D, Collet JF, et al. Guía de práctica clínica de la ESC sobre diagnóstico y tratamiento de las enfermedades arteriales periféricas. Rev Esp Cardiol [Internet]. 2012 [citado 11 Dic 2011];65(2):e1-57 Disponible en: [http://www.dep4.san.gva.es/contenidos/urg/archivos/guias/2012/Enfermedades%20arteriales%20perif%C3%A9ricas%20\(ESC%202012\).pdf](http://www.dep4.san.gva.es/contenidos/urg/archivos/guias/2012/Enfermedades%20arteriales%20perif%C3%A9ricas%20(ESC%202012).pdf)
8. González Herrera R, Serrano Lozano JA, Cossío Zazueta A, Sánchez Nicolat NE, Huerta Huerta H, Cal y Mayor Turnbull I. Factores de riesgo para pérdida de la extremidad después de una revascularización infrainguinal. Rev Mex Angiol [Internet]. Dic 2006 [citado 9 Ene 2006];34(4):153-60. Disponible en: <http://www.imbiomed.com.mx/1/1/descarga.php?archivo=An064-04.pdf>
9. Serrano Hernando FJ. Martín Conejero A. Enfermedad arterial periférica: aspectos fisiopatológicos, clínicos y terapéuticos. Rev Esp Cardiol [Internet]. 2007 [citado 6 Abr 2007];60(9):969-82. Disponible en: http://pdf.revespcardiol.org/watermark/ctl_servlet? f=10&pident_articulo=13109651&pident_usuario=0&pcontactid=&pident_revista=25&ty=107&accion=L&origen=cardio&web=www.revespcardiol.org&lan=es&fichero=25v60n09a13109651pdf001.pdf
10. Vaquero C, editor. Nuevas tecnologías endovasculares. Valladolid: PROCIVAS; 2013.
11. Vaquero C, editor. Procedimientos endovasculares. Valladolid: PROCIVAS; 2006.
12. Vaquero C, Ros E, editores. Procedimientos terapéuticos oclusivos endovasculares. Valladolid: PROCIVAS; 2010.
13. Vaquero C, Ros E, editores. Formación y entrenamiento en técnicas endovasculares. Valladolid: PROCIVAS; 2011.
14. Rutherford RB, Jones DN, Martin MS, Kempczinski RF, Gordon RD. Serial hemodinamyc assessment of aorto-bifemoral bypass. J Vas Surg. 1986;4:428-35.

Recibido: 24 de septiembre de 2015

Aprobado: 8 de febrero de 2016

Dr. Alexander Mantilla Acosta
Hospital Provincial General Docente "Dr. Antonio Luaces Iraola"
Calle Máximo Gómez No.257, entre 4ta y Onelio Hernández. Ciego de Ávila, Cuba
Correo electrónico: alexandermantillaa@gmail.com