

Melanoma uveal. Informe de caso

Uveal melanoma. Case report

Yisell Hernández-Barzagas^{1*} <https://orcid.org/0009-0005-2784-9308>

Odalys Piña-Jerez² <https://orcid.org/0000-0001-5799-3398>

Denisse del Carmen Alvarez-Ortiz³ <https://orcid.org/0000-0003-4477-8394>

¹Especialista de Primer Grado en Oftalmología. Profesor Instructor. Hospital Provincial Docente Clínico Quirúrgico “Manuel Ascunce Domenech”. Camagüey, Cuba.

²Especialista de Primer Grado en Oftalmología. Profesor Asistente. Hospital Provincial Docente Clínico Quirúrgico “Manuel Ascunce Domenech”. Camagüey, Cuba.

³Máster en Longevidad Satisfactoria. Especialista de Primer Grado en Oftalmología y en Medicina General Integral. Profesor Instructor. Hospital Provincial Docente Clínico Quirúrgico “Manuel Ascunce Domenech”. Camagüey, Cuba.



*Autor para la correspondencia. Correo electrónico: hernandezbarzagasy@gmail.com

RESUMEN

Introducción: el melanoma uveal es una enfermedad ocular infrecuente, pero es el tipo más común de cáncer intraocular en adultos; se origina en las células pigmentadas llamadas melanocitos, presentes en la úvea del ojo. El diagnóstico se realiza a partir de la evaluación clínica, que incluye técnicas como: fundoscopia, ultrasonido y tomografía de coherencia óptica. El tratamiento quirúrgico es parte integral de la conducta a seguir con esta enfermedad.

Objetivo: presentar el caso de una paciente con diagnóstico de melanoma uveal.

Presentación del caso: paciente femenina, de 43 años de edad con antecedentes oculares de glaucoma pigmentario en el ojo derecho, que presentó dolor intenso en este ojo, disminución de la visión, enrojecimiento, lagrimeo y fotofobia. Mediante el examen oftalmológico y estudios de imagen, se

diagnosticó un melanoma uveal. Se realizó la enucleación del ojo derecho y biopsia, lo que confirmó el diagnóstico clínico.

Conclusiones: la identificación temprana del melanoma uveal y un enfoque proactivo, son esenciales para la elección del tratamiento y mejorar el pronóstico del paciente.

Palabras clave: enucleación, úvea, melanoma uveal.

ABSTRACT

Introduction: uveal melanoma is the most common type of intraocular cancer in adults, which originates in pigmented cells called melanocytes, present in the uvea of the eye. The diagnosis is made based on clinical evaluation which includes techniques such as funduscopy, ultrasound and optical coherence tomography. Surgical treatment of uveal melanoma is an integral part of the management of this disease.

Objective: to present the case of a patient diagnosed with uveal melanoma.

Case presentation: female patient, 43 years old with ocular history of pigmentary glaucoma in the right eye. She presented intense pain in his right eye, decreased vision, redness, tearing, and photophobia. Through the ophthalmological examination and imaging studies, she was diagnosed with uveal melanoma. Right eye enucleation plus biopsy was carried out, confirming the clinical diagnosis.

Conclusions: early identification of uveal melanoma and a proactive approach are essential for treatment choice and improving patient prognosis.

Keywords: enucleation, uvea, uveal melanoma.

Recibido: 03/12/2024

Aprobado: 23/12/2024

Publicado: 30/01/2025

INTRODUCCIÓN

El melanoma uveal es una enfermedad ocular infrecuente, pero es el tipo más común de cáncer intraocular en adultos; se origina en las células pigmentadas llamadas melanocitos, presentes en la úvea

del ojo. Esta condición representa entre el 3% y el 5% de todos los melanomas diagnosticados, es mucho menos común que el melanoma cutáneo, el cual representa aproximadamente el 90% de los casos.⁽¹⁾

La úvea está compuesta por tres partes: el iris, el cuerpo ciliar y la coroides. El melanoma uveal puede desarrollarse en cualquiera de estas áreas, aunque en la mayoría de los casos surge en la coroides, que es la porción más grande y vascularizada. Los melanomas del iris son menos comunes y suelen ser más fáciles de detectar debido a su localización visible.⁽²⁾

Muchos casos son asintomáticos y se detectan durante exámenes oculares rutinarios, sin embargo, algunos pacientes pueden experimentar síntomas como visión borrosa, destellos o alteraciones en el campo visual. La incidencia anual en Cuba es de alrededor de 15 a 20 pacientes al año y constituye el 6% de todos los melanomas del resto del organismo.^(2,3)

El diagnóstico se realiza principalmente a través de una evaluación clínica que incluye técnicas como la fundoscopia, el ultrasonido y la tomografía de coherencia óptica. Se han identificado varios factores de riesgo para el melanoma uveal tales como: melanocitosis ocular u oculodérmica, nevus cutáneos, del iris o coroides, mutación en el gen de supresión tumoral BAP1, exposición a la luz solar y exposición intermitente a luz ultravioleta artificial.^(4,5)

El tratamiento del melanoma uveal depende del tamaño y localización del tumor. Las opciones más comunes incluyen: la braquiterapia, la terapia con haz de protones, que es un tipo de radioterapia externa; y en los casos donde el tumor es extirpable o si la radioterapia podría causar más daño que beneficio, está indicada la operación. Esta constituye una parte integral del tratamiento de la enfermedad. La elección entre enucleación y resección local, depende de múltiples factores clínicos como: tamaño del tumor, características tumorales, localización, estado del paciente. Cada caso debe ser evaluado individualmente por un equipo multidisciplinario especializado en oncología ocular.^(6,7)

La tasa de éxito del tratamiento primario es alta, con una recurrencia en el ojo que ocurre en menos del 5% de los casos, sin embargo, aproximadamente el 50% de los pacientes desarrollarán metástasis; el hígado es el sitio más común para la propagación del cáncer.⁽⁸⁾ La supervivencia general para estos pacientes ha sido históricamente baja, lo que subraya la importancia del diagnóstico temprano y una atención adecuada.⁽⁹⁾

El tratamiento de esta enfermedad ocular poco frecuente, requiere un enfoque multidisciplinario que involucra oftalmólogos, oncólogos, radiólogos y otros especialistas. Un diagnóstico temprano y un tratamiento adecuado, no solo aumentan las tasas de supervivencia, sino que también mejoran la calidad

de vida del paciente durante y después del tratamiento. El objetivo del presente artículo es describir las manifestaciones clínicas y la conducta a seguir ante un paciente con diagnóstico de melanoma uveal.

INFORMACIÓN DEL PACIENTE

Paciente femenina, blanca, de 43 años de edad, ama de casa, con antecedentes generales de salud aparente y antecedentes oculares de glaucoma pigmentario (ojo derecho refractario a tratamiento) por lo cual se le realizó una intervención quirúrgica combinada (trabeculectomía más extracción extracapsular del cristalino) y capsulotomía posterior con láser. Acudió al servicio de oculoplastia remitida desde el servicio de retina, por presentar crecimiento de una masa hiperpigmentada que ocupa el sector inferior de la cámara anterior en su ojo derecho y diagnóstico clínico de melanoma uveal. La paciente refirió dolor ocular intenso, disminución de la visión, enrojecimiento, lagrimeo y fotofobia con empeoramiento progresivo.

CUMPLIMIENTO DEL COMPONENTE ÉTICO

El comité de ética de la institución aprobó la publicación del presente artículo, previa aceptación de la paciente mediante la firma del consentimiento informado para la investigación, la divulgación del caso y sus imágenes.

PERSPECTIVA DEL PACIENTE

La paciente se recuperó y quedó satisfecha con el tratamiento.

HALLAZGOS CLÍNICOS

Durante el examen físico de la paciente, se midió la agudeza visual sin cristales (en el ojo derecho movimiento de mano; en el izquierdo 1,0), ojo derecho sin mejoría en la agudeza visual mejor corregida, la refracción (ojo izquierdo) fue de +1,25 esferas.

En la biomicroscopia del segmento anterior con lámpara de hendidura, se apreció en el ojo derecho: hiperemia cilioconjuntival moderada, con vasos gruesos y pigmentos en la región perilímbica y el área de la bula filtrante; córnea transparente, cámara anterior amplia, formada y ocupada en el sector inferior por una masa hiperpigmentada no vascularizada de aproximadamente 3 mm, además, pupila hiporreactiva, irregular, iris tapizado en 360 grados por pigmentos de tamaños variables, con predominio de región superonasal, iridectomía temporal permeable (Fig. 1), lente intraocular discretamente subluxado a cámara anterior región temporal con abundantes pigmentos iridianos en la cara anterior, opacidad subcapsular posterior y capsulotomía láser central. El ojo izquierdo sin alteraciones.

En la tonometría de Goldmann se constatan cifras de tensión ocular de 53 mmHg en el ojo derecho y 15 mmHg en el ojo izquierdo. La gonioscopia evidencia en el ojo derecho, pigmentos que ocluyen el ángulo iridocorneal en 360 grados y en el ojo izquierdo un ángulo abierto sin alteraciones.

En la biomicroscopia indirecta del segmento posterior bajo dilatación y con identificación escleral, se observa la papila con excavación 0,9 con anillo neuroretiniano ausente en la región temporal del ojo derecho y abundantes opacidades vítreas que dificultan la visualización del resto de las estructuras; ojo izquierdo con fondo de ojo normal.

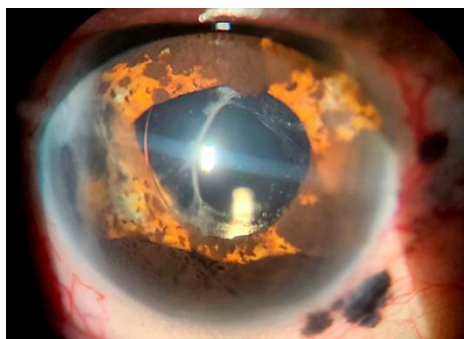


Fig 1- Biomicroscopia del segmento anterior del ojo derecho. Obsérvese masa hiperpigmentada que ocupa el sector inferior de la cámara anterior y abundantes pigmentos en el iris.

EVALUACIÓN DIAGNÓSTICA

A la paciente se le realizó un ultrasonido ocular en el ojo derecho en el cual se observó la presencia de una masa sólida que sobresale hacia el interior del globo ocular en la coroides e involucra el cuerpo ciliar, la retina se mantiene aplicada. (Fig. 2)

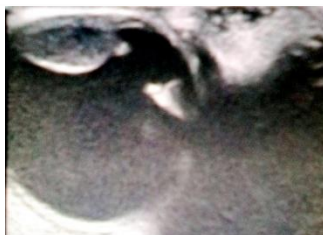

Fig. 2 - Ultrasonido ocular del ojo derecho. Obsérvese la masa sólida que sobresale hacia el interior del globo ocular.

Se indicó una resonancia magnética nuclear que informó cambios en la intensidad de la señal en proyección anterior del globo ocular derecho y desestructura los componentes del mismo con aspecto oncoproliferativo. No se observaron lesiones en la órbita y sus estructuras. (Fig. 3)

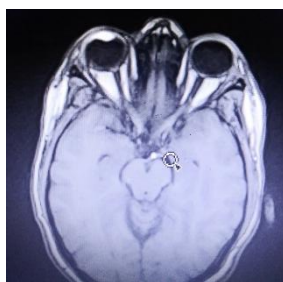


Fig. 3 - Resonancia magnética nuclear. Obsérvese cambios en la intensidad de la señal en proyección anterior del globo ocular derecho.

Se le indicó ultrasonido abdominal que informó hígado no homogéneo, con calcificación en el sector VI, sin lesión focal. La radiografía de tórax no arrojó datos positivos y los análisis de hemoquímica no mostraron alteraciones.

En el diagnóstico de melanoma uveal, se tuvieron en cuenta varios elementos desde el punto de vista médico: los síntomas y signos clínicos encontrados mediante el examen físico ocular, los hallazgos en los estudios de imagen y la biopsia que fue concluyente.

INTERVENCIÓN TERAPÉUTICA

La paciente fue valorada en consulta multidisciplinaria por las especialidades de oftalmología, cirugía maxilofacial y otorrinolaringología, en conjunto se decidió indicar tratamiento quirúrgico. Se coordinó con el servicio de anestesiología la administración de anestesia general orotraqueal. Se le realizó enucleación del ojo derecho y biopsia del órgano extraído (Fig. 4).

La operación transcurrió sin complicaciones. La biopsia reveló: globo ocular de 2,5 cm de diámetro con fragmentos del nervio óptico; córnea oscura de 1,5 cm de diámetro, sin hemorragia; humor vítreo turbio con presencia de fragmento de pigmentación melánica en la coroides y cámara posterior consistente con un melanoma uveal.

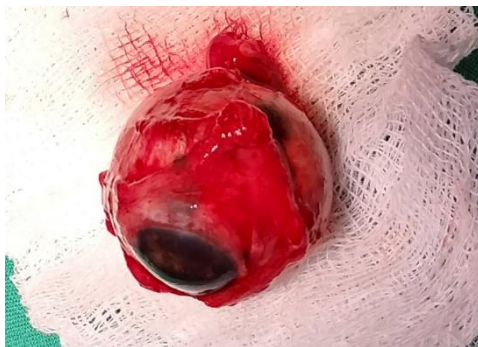

Fig. 4 - Imagen de la base de datos de la consulta de oculoplastia. Órgano enviado a anatomía patológica para biopsia.

SEGUIMIENTO Y RESULTADOS

Se mantuvo el seguimiento semanal del estado de la paciente. Se indicó terapia tópica con antiinflamatorio esteroideo y antibiótico: prednisolona en colirio 0,5% y cloranfenicol en colirio 0,5% ambos una gota cada tres horas, con un intervalo de cinco minutos entre ambos medicamentos; prescritos durante un mes. No se observaron complicaciones oftalmológicas.

A partir del segundo mes, el seguimiento se hizo mensual hasta los seis meses; posteriormente cada tres meses. Al mes, previa valoración por oncología y radioterapia, comenzó la radioterapia superficial, con un total de 20 sesiones y periodicidad de tres veces por semana, sin complicaciones asociadas. Una vez concluido el tratamiento acudió al departamento de oculoplastia para la elaboración de la prótesis ocular.

DISCUSIÓN

El melanoma uveal es un tipo de cáncer maligno que se origina en las células pigmentadas del ojo, específicamente en la úvea. Este tipo de melanoma, aunque es el tumor ocular más común en adultos, en la actualidad es considerado una enfermedad rara, con una incidencia de 5,1 casos por millón, localizados principalmente en la coroides (90%), es extremadamente infrecuente su aparición en el cuerpo ciliar (6%) e iris (4%). Tiene una tasa de mortalidad cercana al 50% entre los 10 y 15 años posteriores al diagnóstico.^(1,9,10)

La paciente sujeto de este informe, tiene 43 años y no entra dentro del rango de edad promedio de aparición de esta enfermedad, en contraste con otras investigaciones que reconocen la edad media de diagnóstico alrededor de los 60 años, aunque puede ocurrir a cualquier edad.⁽³⁾

Este tumor, se origina en los melanocitos, células responsables de la producción de melanina, el pigmento que da color a la piel, los ojos y el cabello. Las células se encuentran predominantemente en la úvea, que incluye el iris, el cuerpo ciliar y la coroides. Cuando los melanocitos sufren mutaciones genéticas, pueden proliferar de manera descontrolada y formar tumores malignos. Las mutaciones en genes específicos constituyen un factor crucial en la fisiopatología del melanoma uveal.

Las mutaciones más comunes incluyen GNAQ y GNA1 (asociadas con la activación de vías de señalización que promueven el crecimiento celular y la supervivencia), así como la mutación BAP 1, que provoca la pérdida de función de este gen supresor tumoral y se relaciona con un mayor riesgo de metástasis y un peor pronóstico. Estas alteraciones genéticas llevan a cambios en la regulación del ciclo celular, favorecen la proliferación celular y la resistencia a la apoptosis.^(1,11)

La enfermedad puede presentarse de diversas formas, sus síntomas pueden variar en dependencia de la localización del tumor y su tamaño. En ocasiones puede presentarse de manera asintomática, o con síntomas tales como: visión borrosa, alteraciones en el campo visual, aparición de manchas oscuras en el iris, miodesopsia, fotopsias y en raras ocasiones, dolor ocular.⁽²⁾ Durante un examen oftalmológico, se pueden observar cambios en la forma de la pupila, así como lesiones pigmentadas en el fondo del ojo, y en algunos casos, puede existir desprendimiento de retina exudativo asociado al tumor, lo cual afecta aún más la visión.⁽¹⁰⁾

La paciente en estudio presentó disminución de la visión y dolor ocular con la presencia de una masa hiperpigmentada en la cámara anterior y abundantes pigmentos en el iris. En este caso en particular, se recogió el importante antecedente de presentar glaucoma pigmentario refractario a tratamiento médico y

quirúrgico en el ojo derecho. Jiménez-Gómez⁽¹²⁾ refiere que existe una forma de melanoma de iris que afecta la malla trabecular y la lesión está confinada al ángulo iridocorneal, la cual crece de forma difusa, y es de difícil detección.⁽¹²⁾

Al tener en cuenta lo antes expuesto, se considera que, en esta paciente, el glaucoma pigmentado fue una forma de presentación del tumor que venía desarrollándose paulatinamente. Por la variabilidad de presentación de la enfermedad, se hace esencial el examen oftalmológico regular para detectar cualquier anomalía temprana, lo que mejora las opciones de tratamiento y el pronóstico del paciente.

La precisión en el diagnóstico clínico ha mejorado con el paso de los años, gracias al mayor entrenamiento de los profesionales y a la evolución de las técnicas complementarias. La exploración del fondo de ojo en condiciones de midriasis farmacológica mediante oftalmoscopia indirecta, es el examen más importante recomendado por los oncólogos oculares.

La exploración de la lesión con lámpara de hendidura permite completar el estudio, reconocer invasiones anteriores, efectos secundarios del tumor, como son, la presencia de glaucoma, hipema o alteraciones en el cristalino y la presencia o no, de lesiones predisponentes como la melanocitosis o las malformaciones vasculares.

El estudio del tumor se completa con diferentes técnicas, entre las que se encuentran: la ecografía ocular la biomicroscopia ultrasónica, la angiografía fluoresceínica con verde de indocianina, autofluorescencia, la tomografía de coherencia óptica, la tomografía computarizada y la resonancia magnética nuclear.⁽⁹⁾

En ocasiones, no se dispone de todos los medios diagnósticos ideales, de ahí que los autores consideran de gran importancia el correcto uso del método clínico con un examen detallado, mediante el cual se obtiene información relevante para el diagnóstico temprano y el tratamiento oportuno.

Los principales diagnósticos diferenciales a tener en cuenta son, el nevus coroideo, lesión de pequeño tamaño, que suele ser plano con drusas en su superficie y con atrofia. Se debe realizar un control estrecho de estas lesiones para vigilar la presencia de signos de malignización como son: espesor del tumor >2mm, líquido subretiniano, síntomas visuales, pigmento naranja, margen cerca del disco, cavidad ecográfica y ausencia de halo o drusas.

Otro diagnóstico diferencial a tener en cuenta es el hemangioma coroideo, el cual en la ecografía se ve como una masa de alta reflectividad y en la angiografía fluoresceínica con verde de indocianina, aparece con fluorescencia temprana el fenómeno de *wash out*. En el caso del melanocitoma se observa una lesión más pigmentada, con límites más nítidos que suele ocultar la vascularización retiniana. Es importante

diferenciar el nevus del iris y los tumores del epitelio pigmentario de la retina (EPR) como los adenomas, adenocarcinomas o las hipertrofias congénitas del EPR que presentan límites más definidos, mayor pigmentación y características ecográficas diferentes al melanoma.⁽¹³⁾

En la actualidad diversas técnicas de radioterapia constituyen el tratamiento de elección; se reserva la enucleación para ojos que no pueden salvarse después de diversos tratamientos, o en los casos en los que se espera una morbilidad excesiva, sin una visión óptima. La braquiterapia con I125 o Ru106 es el tratamiento conservador más utilizado en el tratamiento del melanoma coroideo, seguido de la radioterapia externa, en donde la técnica más estudiada es la radiocirugía estereotáctica. Otras modalidades de tratamiento incluyen irradiación con protones externos, escisión en bloque y termoterapia transpupilar.⁽²⁾

La enucleación ha sido tradicionalmente el tratamiento de elección para el melanoma uveal. Consiste en la extirpación del ojo por completo y parte del nervio óptico, respetando la conjuntiva y los músculos extrínsecos (bajo anestesia local o general). La exenteración orbitaria se reserva para casos con extensión orbitaria acompañando o no a un ojo amaurotico o doloroso. También cuando un melanoma coroideo presenta recidiva tras la enucleación.⁽¹²⁾

En el caso presentado se decidió realizar enucleación por la presencia de extensión extraescleral, constatada en el examen físico ocular en un ojo doloroso, sin expectativa de recuperación visual y sin diseminación orbitaria. El estudio anatomopatológico de la pieza enviada confirmó el diagnóstico clínico de melanoma uveal.

El pronóstico para los pacientes con melanoma uveal puede variar de forma considerable, aunque muchos pueden ser tratados exitosamente y mantener su visión, aquellos pacientes con enfermedad metastásica enfrentan un pronóstico mucho más grave, de ahí la importancia de un diagnóstico temprano.⁽⁹⁾

CONCLUSIONES

La identificación temprana del melanoma uveal y un enfoque proactivo, son esenciales para la elección del tratamiento y mejorar el pronóstico de supervivencia del paciente. La evaluación interdisciplinaria es fundamental para su diagnóstico y seguimiento. Este trabajo aporta evidencia científica sobre el melanoma uveal por lo que su divulgación permite incrementar el conocimiento sobre una enfermedad poco frecuente.

REFERENCIAS BIBLIOGRÁFICAS

1. Scott NL. Una mirada más cercana al melanoma uveal. 06 Abr 2024 [citado 01 Dic 2024]. En: Blog - Melanoma360 [Internet]. Texas: AIM. Disponible en: <https://www.aimatmelanoma.org/es/Una-mirada-m%C3%A1s-cercana-al-melanoma-uveal/>
2. Piñón-García K, Almeida-Esquivel Y, Toledo-Cabarcos Y, González-Basulto MJ. Melanoma uveal. AMC [Internet]. Dic 2023 [citado 1 Dic 2024];27:e9347. Disponible en: Disponible en: <http://scielo.sld.cu/pdf/amc/v27/1025-0255-amc-27-19.pdf>
3. Márquez-Falcón A, Cabanes-Goy L, Artilés-Martínez D. Estudio epidemiológico y anatomopatológico del melanoma uveal. Rev Cubana Oftalmol [Internet]. Jun 2022 [citado 1 Dic 2024];35(2):[aprox 8 p.]. Disponible en: http://scielo.sld.cu/scielo.php?script=sci_arttext&pid=S0864-21762022000200005
4. Constantin-Branisteanu D, Margareta-Bogdanici C, Branisteanu D, Aida-Maranduca M, Zemba M, Balta F, Ioana-Branisteanu C. Uveal melanoma diagnosis and current treatment options (Review). Exp Ther Med. [Internet]. Ago 2021 [citado 1 Dic 2024];22(6):[aprox. 8 p.]. Disponible en: <https://pmc.ncbi.nlm.nih.gov/articles/PMC8543295/pdf/etm-22-06-10863.pdf>
5. Garduño-Vieyra L, Ruiz-Quintero NC, de la Fuente-Batta I. Melanoma uveal de cuerpo ciliar. Rev Cubana Oftalmol [Internet]. Jun 2019 [citado 1 Dic 2024];32(4):e753. Disponible en: https://revoftalmologia.sld.cu/index.php/oftalmologia/article/view/753/pdf_19
6. Aragonés-Cruz B, Marín-Valdés ME. Resultados de la aplicación de braquiterapia en el melanoma de coroides. Rev Cubana Oftalmol [Internet]. Dic 2006 [citado 1 Dic 2024];19(2):[aprox. 7 p.]. Disponible en: http://scielo.sld.cu/scielo.php?script=sci_arttext&pid=S0864-21762006000200001&lng=es
7. Rodríguez-Pargas A, Gallardo-Roca L, Chávez-Pardo I, Borrego-Lastre X. Melanoma de coroides: presentación de un caso. AMC [Internet]. Jun 2012 [citado 1 Dic 2024];16(3):310-17. Disponible en: <http://scielo.sld.cu/pdf/amc/v16n3/amc080312.pdf>
8. Alonso-Martínez P. Estudio de la supervivencia en pacientes con melanoma uveal de una unidad referencial de tumores intraoculares [Internet]. Valladolid: Universidad de Valladolid, 2013. Disponible en: <https://uvadoc.uva.es/bitstream/handle/10324/3804/TESIS385-131107.pdf;jsessionid=37D598359DF24F0CE88DFE0D62A8293E?sequence=1>

9. Vicente-Tierno N. Análisis de la función visual en pacientes con melanoma uveal posterior tratados con braquiterapia episcleral. Factores pronósticos [Internet]. Valladolid: Universidad de Valladolid; 2020. Disponible en: <https://uvadoc.uva.es/bitstream/handle/10324/47796/TESIS-1847-210720.pdf?sequence=1>
10. López-Camacho JE, Velasco-Ramos P, Rivera-Arroyo G, Baques-Guillén E, Arroyo-González JM. Melanoma del cuerpo ciliar en un adulto joven: reporte de caso. Rev. sanid. mil. [Internet]. Mar 2022 [citado 1 Dic 2024];76(1):03. Disponible en: <https://www.scielo.org.mx/pdf/rsm/v76n1/0301-696X-rsm-76-01-e03.pdf>
11. Patiño-Calla K, Quezada G, Goicochea-Arévalo R. Melanoma de coroides: reporte de caso y revisión de reportes de Latinoamérica. Gac. mex. oncol. [Internet]. 2022 [citado 1 Dic 2024];21(Suppl 1):95-101. Disponible en: <https://www.scielo.org.mx/pdf/gamo/v21s1/2565-005X-gamo-21-s1-95.pdf>
12. Gómez-Jiménez N. Melanoma ocular: una revisión bibliográfica [Internet]. Cataluña: Universidad de Catalunya; 2021 [citado 1 Dic 2024]. Disponible en: https://upcommons.upc.edu/bitstream/handle/2117/342325/NataliaGomez_TFG.pdf
13. Bermúdez-Aguayo R. Análisis de supervivencia en melanoma uveal según tratamiento primario [Internet]. Valladolid: Universidad de Valladolid; 2024 [citado 1 Dic 2024]. Disponible en: <https://uvadoc.uva.es/bitstream/handle/10324/68799/TFG-M3250.pdf?sequence=1&isAllowed=y>

Conflicto de intereses

Las autoras declaran que no existen conflictos de intereses.

Contribución de los autores

Yisell Hernández-Barzagas: conceptualización, análisis formal, recursos y redacción del borrador original.

Odalys Piña-Jerez: recursos, análisis formal, redacción, revisión y edición.

Denisse del Carmen Alvarez-Ortíz: recursos, análisis formal, redacción, revisión y edición.

Financiación

Hospital Provincial Docente Clínico Quirúrgico “Manuel Ascunce Domenech”. Camagüey, Cuba.