

HOSPITAL PROVINCIAL GENERAL DOCENTE  
"DR. ANTONIO LUACES IRAOLA"  
CIEGO DE ÁVILA

**Tratamiento quirúrgico mínimamente invasivo de la hiperhidrosis palmar. Reporte del primer caso realizado en la provincia de Ciego de Ávila.**

**Minimally invasive surgery for palmar hyperhidrosis. Report of the first case carried out in Ciego de Avila province.**

Aisel Rodríguez Morales (1), Kadir Lezcano González (2), Denys Ulloa Rodulfo (2), Luis Roberto Hernández Herrera (2).

### **RESUMEN**

La hiperhidrosis es un raro trastorno de las glándulas sudoríparas de causa desconocida, se manifiesta mediante una sudoración excesiva de ciertas zonas del cuerpo, los pacientes portadores de esta enfermedad sufren de alteraciones psicológicas como limitaciones en su quehacer laboral o escolar, así como en las actividades cotidianas. Esta enfermedad es tratada con métodos farmacológicos y no farmacológicos dentro de los cuales se encuentra la cirugía que es la variante terapéutica que mejores resultados exhibe. En este artículo se presenta el primer caso de esta rara enfermedad tratado con una simpatectomía videotoracoscópica en la provincia, además de los resultados obtenidos a corto plazo.

**Palabras clave:** HIPERHIDROSIS, SIMPATECTOMÍA, VIDEOTORACOSCÓPICA.

1. Especialista de 1er Grado en Cirugía General.
2. Especialista de 1er Grado en Cirugía General. Profesor instructor.

### **INTRODUCCION**

La hiperhidrosis primaria (HP) es una condición caracterizada por una producción de sudor en cantidad mayor que la necesaria para regular la temperatura corporal; su incidencia alcanza el 1% de la población (1). Trae consigo limitaciones que interfieren en las relaciones sociales, laborales, interpersonales y afectivas del individuo y genera, desde etapas tempranas de la vida, afectación psíquica dada fundamentalmente por complejos y disminución de la autoestima (2-4). La hiperhidrosis afecta principalmente las manos, las plantas de los pies y las axilas, pero lo común es que existan combinaciones de áreas, como palmo-plantar, palmo-axilar o palmo-axilo-plantar, sin embargo, hay personas que pueden tener localizaciones aisladas, como sudoración axilar excesiva, enrojecimiento o sudoración facial/craneal solamente (3). Es una entidad propia en la que la sudación aparece espontáneamente, independientemente del clima alrededor y que generalmente se acompaña de frialdad de la zona afectada. El padecimiento empieza en la infancia y durante la pubertad ser mantiene, en la mayoría de los casos, toda la vida, aunque en algunos la intensidad del problema disminuye a partir de la tercera década de la vida (5). La enfermedad se conoce desde la primera mitad del siglo pasado. En 1910 Adler realiza el primer intento terapéutico inyectó fenol al ganglio, ya en el 1920 Kotzareff recomienda la simpatectomía torácica como tratamiento de elección para la cura de esta enfermedad, y luego por Leriche en 1934 (6). En 1942 Mugues describe la primera simpatectomía transtorácica y no es hasta 1954 que Kux, padre de la cirugía del sistema nervioso autónomo, reporta una serie de 1400 simpatectomías y vaguectomías (4). Ya en años recientes existe preocupación por disminuir los efectos secundarios o secuelas estéticas o funcionales de la cirugía. A finales de 1990 comienzan la videotoracoscopia y el instrumental de 2 mm a ofrecer posibilidades al cirujano de abordar la técnica por mínimo acceso y se realizan las primeras series

ambulatorias. En 1998, Zacherl presenta en el congreso de Viena, 603 intervenciones quirúrgicas con 15 años de seguimiento (7).

El tratamiento inicial es clínico y multidisciplinario. La primera línea es el tratamiento médico, pero nunca se ha encontrado los resultados esperados, no así para el tratamiento quirúrgico, al resultar éste la solución para esta enfermedad.

### **PRESENTACIÓN DEL CASO**

Paciente LPG de 18 años de edad, femenina, con antecedentes de salud. Atendida en la consulta de cirugía laparoscópica del Hospital Provincial General Docente "Dr. Antonio Luaces Iraola" por presentar sudoración excesiva de las palmas de las manos en forma de goteo desde edades tempranas de su infancia.

APF: No refiere.

Operaciones: Apendicetomía.

Traumatismos: no refiere.

Hábitos tóxicos: no refiere

Otros de interés: no refiere.

Datos positivos al examen físico: Disminución de la temperatura en las palmas de las manos en relación al resto del cuerpo, acompañado de sudoración intensa de las mismas.

Aparato respiratorio: Murmullo vesicular audible y de buena intensidad, expansibilidad torácica adecuada, FR 18xmin.

Abdomen: sigue los movimientos respiratorios, blando, depresible, no doloroso a la palpación superficial ni profunda.

Complementarios

1. Hematológicos: Hb: 110 g/l, Conteo Leucocitario. 5.5 x 10<sup>9</sup> l, Seg: 0.68, Linf: 030, Eos: 0.02

2. Química Sanguínea: Glicemia: 3.3 mmol/l, TGP: 6.4 U/l, TGO: 5 U/l, Urea: 8.2mol/l

Creatinina: 69 mmol/l, Ac. Úrico: 134 mmol/l, Colesterol: 3.25 mmol/l.

3. Imagenológicos: Rx de tórax. Sin alteración.

4. Electrocardiograma: Normal

El diagnóstico de esta enfermedad se realiza con los elementos clínicos referido por el paciente y lo constatado durante el examen físico; al tener en cuenta que el tratamiento médico tiene muy poca efectividad, se indica el tratamiento quirúrgico mínimamente invasivo. Se realiza la simpaticolisis mediante la sección del nervio a nivel de los ganglios T2 y T3. La cirugía se lleva a cabo a través de un solo puerto de 10 mm gracias al uso de un láparo en Y con canal de trabajo Figura No.2, una vez realizada las medidas de antisepsia, se coloca el paciente en posición decúbito supino y flexión anterior a 45° y un ligero side hacia el lado contrario que se está trabajando, el trocar se coloca en el 3er espacio intercostal línea axilar media Figura No.1, una vez en la cavidad torácica se obtiene el campo operatorio mediante la caída del pulmón con una modalidad de ventilación apneica durante toda la operación, posteriormente se procede a la localización del nervio simpático a nivel paravertebral y la sección de los ganglios T2 y T3 con el uso del electrocualgulador, antes de la retirada del trocar, adecuada insuflación del pulmón para lograr una reexpansión total y finalmente cierre del puerto con sutura por planos, este proceder se realiza de forma bilateral. El tiempo operatorio fue de 30 minutos Una vez salida de recuperación se realiza un Rx comprobatorio para corroborar la reexpansión adecuada de ambos pulmones, donde se encontró solo la presencia de un ligero enfisema subcutáneo en ambas parrillas costales el cual no progresó Figura No.3, la paciente fue dada de alta 4 horas más tarde. Actualmente la paciente refiere un estado de satisfacción importante al presentar un aumento de temperatura de las manos y anhidrosis total de las mismas. Este caso es el primero en la provincia de Ciego de Ávila resuelto por cirugía mínimamente invasiva.

### **DISCUSIÓN**

La HP es un trastorno caracterizado por una hiperactividad simpática, aunque no está claro si de forma generalizada o localizada en los ganglios simpáticos encargados de la inervación sudmotora de la extremidad superior (8). Estudios histológicos de los ganglios simpáticos demuestran

anormalidades tales como aumento de los depósitos de lipofuscina y cromatólisis asociada (9), indicativos de envejecimiento neuronal. En varios estudios se refleja un elevado número de pacientes con familiares de primer grado afectados de hiperhidrosis. Este hallazgo ha sido notificado por otros autores, los cuales consideran empíricamente que la etiología es debida a un trastorno hereditario autosómico dominante (10), o a un trastorno hereditario con penetrancia incompleta no relacionado con el sexo (11). Todo hace pensar que se trata de un trastorno con una base genética, aunque no se puede hablar de la HP como una enfermedad hereditaria, ya que nose puede excluir otras causas. Hay un argumento en contra de la etiología hereditaria, y es que la respuesta posquirúrgica es distinta en cuanto a la aparición de sudación compensatoria.

Hasta la actualidad el tratamiento no quirúrgico es variado: agentes tópicos como el cloruro de aluminio, glutaraldehído, anticolinérgicos como el metilsulfato de poldina y el bromuro de glucopirrolidonio , incluida la psicoterapia (12). El tratamiento quirúrgico también es variado: exéresis de las glándulas sudoríparas, iontoforesis, lipólisis por aspiración y la simpatectomía (13), simpatectomía torácica (exéresis de los ganglios simpáticos), o bien la simpaticólisis (destrucción sin exéresis) de los mismos ganglios (14-15). A pesar de las múltiples alternativas de tratamiento, médico o quirúrgico, en la actualidad está demostrado que la modalidad más aceptada y con mejores resultados es el quirúrgico: la simpatectomía torácica bilateral por vídeo cirugía (16).

En cuanto a los ganglios simpáticos que es necesario denervar son el T2 y T3, los cuales controlan la inervación simpática de las glándulas sudoríparas, vasos sanguíneos y músculos pilomotores de la piel de la extremidad superior y de la axila. El territorio de influencia de los gánglios simpáticos está dispuesto de forma que el T1 controla la parte más proximal de la EESS y de la hemicara homolateral, el T2 es el más implicado en la extremidad superior y el T3 controla la región axilar, al contribuir en algún caso el T4 (17).

En la mayoría de los estudios la complicación postoperatoria más frecuente es la hidrosis compensatoria (HC). Las regiones corporales mas frecuentes son el tronco y los muslos. Varios autores registran porcentajes similares de HC y observan una paulatina disminución de su intensidad en seguimientos de 5 años (18).

Se desconoce cuál es la etiología de la HC, aunque se acepta que no está relacionada con la ansiedad ni con situaciones estresantes, a diferencia de la HP (22). Algunos autores la relacionan directamente con el número de ganglios simpáticos eliminados o con la extensión de la simpaticólisis. Con la intención de disminuir la HC e incluso revertir el efecto de la simpaticólisis, algunos autores aplican una neuropresión a la cadena simpática mediante un clip, medida que no comparten los autores de esta presentación (20); otros autores (21) que eliminan únicamente el T3 no han observado HC en un seguimiento de 3,5 años. Lo que sí se ha visto y comprobado en diferentes estudios es que cuanto más limitada sea la simpatectomía, menor es la eficacia del procedimiento, pero menor es la aparición de sudoración compensadora (22).

Aunque la incidencia de HC es importante (60-90%), el procedimiento no queda invalidado, ya que este proceso tiende naturalmente hacia la disminución de la intensidad de la sudación o bien es aceptado de forma progresiva por el paciente, y en definitiva el elevado grado de satisfacción supera a este efecto indeseable. Dado que la HC no es un fenómeno que se presente en todos los pacientes. Por ser esta una enfermedad muy incapacitante, que ocasiona grandes problemas sociales e interferencia en la actividad diaria de los sujetos, una vez resuelta los pacientes refieren la gran satisfacción que experimentan en el postoperatorio inmediato. Sin embargo, se observa cómo el grado de satisfacción varía con el paso del tiempo: en un estudio (23) donde se valoró esta circunstancia, en el postoperatorio inmediato el grado de satisfacción era del 92% e iba en descenso según pasaba el tiempo desde la cirugía hasta estabilizarse en el 72%. En otro trabajo (24), el grado de satisfacción en entrevista realizada entre los 6 y los 12 meses tras la cirugía fue del 97,2%.

## **ABSTRACT**

Hyperhidrosis is a rare disorder of the sweat glands of unknown cause, manifesting through excessive sweating of certain areas of the body, patients carriers of this disease suffer psychological disorders such as limitations in their work or school work and daily activities. This disease is treated with pharmacological and non-pharmacological methods such as surgery which is the therapeutic variant

that exhibits best results. The first case of this rare disease is presented in this article treated with a video-assisted thoracoscopic sympathectomy in the province in addition to the results in the short term.

**key words:** HYPERHIDROSIS, VIDEO-ASSISTED, THORACOSCOPIC SYMPATHECTOMY.

## REFERENCIAS BIBLIOGRÁFICAS

1. Lowe N, Campanati A, Bodokh I, Cliff S, Jaen S, Reyden O, et al. The place of botulinum type A I the treatment of focal hyperhidrosis. *Br J Dermatol.* 2004; 151:1115-22.
2. Buitrago J, Molins L, Vidal G. Hiperhidrosis palmar y axilar: tratamiento mediante simpatectomía videotoroscópica. *Piel* 1999; 14: 394-396.
3. Fíblas Alfaro JJ. Simpaticotomía transtorácica. Tesis Doctoral. España; 2004.
4. Moraru E, Auff E. Hyperhidrosis of the palms and soles. *Curr Probl Dermatol.* 2002; 30:156-69.
5. Grimalt R, Callejas MA. Tratamiento de la hiperhidrosis focal idiopática con toxina botulínica. *Piel* 2000; 15:344-350
6. Kurchin A, Zweig A, Adar R, Mozes M. Upper dorsal sympathectomy for palmar primary hyperhidrosis by the supraclavicular approach. *World J Surg* 1997; 1: 667-674.
7. Lin CC, Whu HH. Thoracoscopic T2-Sympathectomy block by clamping in treatment of hiperhidrosis palmaris. Results of 831 cases, 8<sup>th</sup> international meeting of laparoendoscopic surgeons. New York; 2005.
8. Lange JF. Inferior brachial plexus injury during thoracoscopic sympathectomy. *Surg Endosc.* 1995; 9:830.
9. Lardinois D, Ris HB. Minimally invasive video-endoscopic sympathectomy by use of a transaxillary single port approach. *Eur J Cardiothorac Surg.* 2002; 21:67-70.
10. James W, Schoemaker E, Rodman O. Emotionalecricine sweating. *Arch Dermatol.* 1987; 123: 925-9.
11. Ro K, Cantor R, Lange K, Ahn S. Palmar hyperhidrosis:evidence of genetic transmission. *J Vasc Surg.* 2009; 35:382-6.
12. Duller P, Gentry WD. Use of biofeedback in treating chronic hyperhidrosis: a preliminary report. *Br J Dermatol.* 1980; 103:143-6.
13. Schachor D, Jedeikin R, Olsfanger D. Endoscopia transtorácica sympathectomy in the treatment of primary hyperhidrosis. *Arch Surg.* 2005; 129:241.
14. Hashmanai M, Kopelman D, Assalia A. The treatment of primary palmar hyperhidrosis: a review. *Surg Today.* 2006; 30:211-8.
15. Moya J, Ferrer G, Morera R, Pujol R, Ramos R, Villalonga R, et al. Estudio comparativo entre la gangliectomía y la simpaticólisis torácica superior para el tratamiento quirúrgico de la hiperhidrosis palmar primaria. A propósito de 185 procedimientos en 100 pacientes. *Act Dermosifiliogr.* 2008; 92:369-75.
16. Keller SM, Lin CH. Surgical treatment of hyperhidrosis. En: Sabiston. *Surgery of the chest.* Philadelphia: Elsevier & Saunders; 2005. p. 703.
17. Katz J, Renck H. Manual de bloqueo nervioso toracoabdominal. Salvat, SA; 1989. p. 28-33.
18. Neumayer CH, Bischof G, Fugger R. Efficacy and safety of thoracoscopic sympathectomy for hyperhidrosis of the upper limb. Results of 734 sympathectomies. *Ann Chir Gynaecol.* 2007; 90:195-9.
19. Ramos R, Moya J, Turón V, Pérez J, Villalonga R, Morera R, et al. Hiperhidrosis primaria y ansiedad. Estudio prospectivo y preoperatorio de 158 pacientes. *Arch Bronconeumol.* 2005; 41:88-92.
20. Moya J, Ramos R, Vives N, Pérez J, Morera R, Perna V, et al. Sudación compensatoria secundaria a la simpaticólisis superior. Estudio de 123 casos. *Arch Bronconeumol.* 2004; 40:360-3.
21. Riet M, Smet AA, Kuiken H, Kazemier G, Bonjer HJ. Prevention of compensatory hyperhidrosis after thoracoscopic sympathectomy for hyperhidrosis. *Surg Endosc.* 2001; 15:1159-62.

22. Callejas MA, Grimalt R, Valls J, Peri JM. Hiperhidrosis primaria. Med Clin (Barc). 2002; 119:659-65.
23. Fukushima H, Makimura S, Takae H, Yao Y, Ishimaru S. Endoscopic thoracic sympathectomy for palmar, axillary and plantar hyperhidrosis: intermediate term results. Kyobu Geka. 2008; 54:379-83.
24. Loscertales J, Arroyo A, Congregado M. Tratamiento de la hiperhidrosis palmar por simpatectomía torácica. Resultados inmediatos y calidad de vida postoperatoria. Arch Bronconeumol. 2004; 40; 67-71.

## ANEXOS

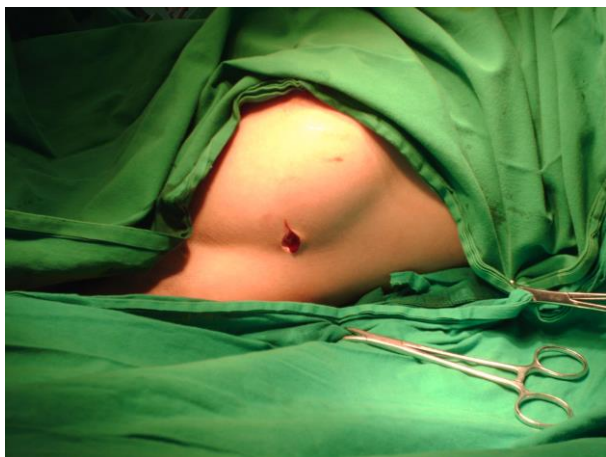

Figura No.1. Incisión del puerto de entrada.

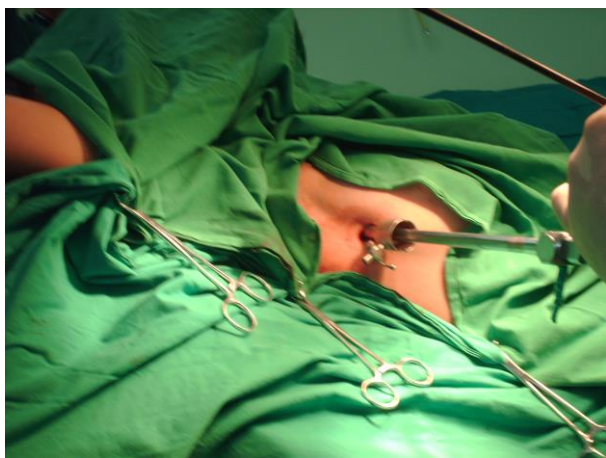


Figura No.2. Laparoscopia en Y con canal de trabajo.

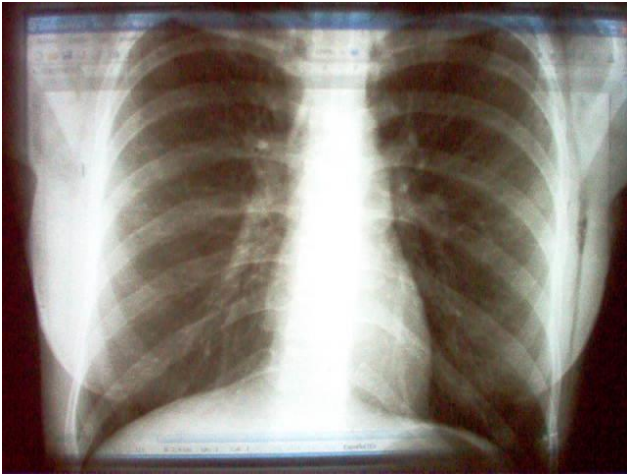


Figura No.3. Radiografía evolutiva