

HOSPITAL PROVINCIAL DOCENTE
"DR. ANTONIO LUACES IRAOLA"
CIEGO DE AVILA

Ventriculitis en el recién nacido. Presentación de un caso.

Ventriculitis in the newborn. Presentation of case.

Midiala Cervantes Mederos(1), Tatiana Martínez Mariño(1), Norka Hernández Vázquez(1).

Resumen

La ventriculitis es una de las complicaciones precoces y frecuentes de las infecciones del sistema nervioso central pudiéndose hacer su diagnóstico por la clínica, estudio del líquido cefalorraquídeo por punción ventricular y por ultrasonografía transfontanelar. Se presenta un paciente masculino de 42 días de nacido con ventriculitis e hidrocefalia extraventricular comunicante secundaria a meningitis bacteriana neonatal, diagnosticada en el Hospital Provincial Docente Dr. "Antonio Luaces Iraola", que tiene significación por lo típico de las alteraciones imagenológicas.

Palabras clave: VENTRICULITIS, HIDROCEFALIA, MENINGITIS.

(1) Especialista de 1er grado en Pediatría. Profesor Instructor.

INTRODUCCIÓN

La meningitis bacteriana neonatal es la inflamación de las meninges caracterizada por un número anormal de glóbulos blancos con cultivo positivo para bacterias, en un niño desde el nacimiento hasta los 28 días. Las manifestaciones más frecuentes son las sepsis con distress respiratorio (1-2). Los agentes causales no son diferentes a los que se ven involucrados en la septicemia, siendo los más frecuentes: la E.coli, estreptococo grupo B, klebsiella, enterobacter, estafilococo áureos y epidermides, listeria monocytógena, además de virus y hongos (2-4).

La meningitis neonatal es responsable de una morbilidad a largo plazo muy significativa (20-60%). El retraso mental y motor, estados convulsivos, hidrocefalia, pérdida de la audición y trastornos de la conducta y el aprendizaje son las complicaciones más frecuentes.

Durante la etapa aguda de la enfermedad el cerebro va a estar edematoso, hiperémico y los ventrículos están disminuidos de tamaño, comúnmente se produce hidrocefalia y el grado de dilatación ventricular tiende a aumentar con la duración de la enfermedad, con frecuencia se informa ventriculitis en la necropsia de los pacientes fallecidos por meningitis neonatal y en algunos pacientes con líquido cefalorraquídeo (LCR) acelular y estéril (4-6).

El diagnóstico de ventriculitis se confirma en el 20-90% de los casos de meningitis bacteriana, resultado de la persistencia de las bacterias en el LCR y la recuperación lenta del paciente(1,3). Los síntomas y signos más frecuentes incluyen: fiebre, letargia o irritabilidad, dificultad respiratoria, rechazo al alimento, vómitos, convulsiones focales, generalizadas o sutiles y fontanela llena o abombada (1,3-4).

La ventriculitis es una reacción inflamatoria del epéndimo de los ventrículos que desde el punto de vista ultrasonográfico se va a caracterizar por la presencia de bandas y septos, líquido intraventricular con

ecogenicidad aumentada, ventrículos cerebrales de contornos irregulares y engrosamiento de la pared, sedimento por depósitos de células y proteínas (7-9).

Si un recién nacido no responde al tratamiento adecuado para la meningitis bacteriana confirmada, la punción ventricular puede ayudar a confirmar el diagnóstico de ventriculitis (más de 100 glóbulos blancos/mm³ con cultivo positivo) (10).

La mortalidad varía de acuerdo con la edad gestacional (mayor en prematuros), la edad posnatal y el agente causal (15-25% para los gram positivos y 30-80% para los gram negativos) (10).

DESCRIPCIÓN DEL CASO

Paciente de 42 días de nacido, sexo masculino, mestizo, con antecedentes de parto extrahospitalario institucional, peso de 1234gr, tiempo gestacional de 28 semanas, apgar 9/9, cordón, líquido amniótico y placenta normal que ingresa en el servicio de neonatología con dificultad respiratoria, con un puntaje de Silverman de 4 puntos (quejido=2 puntos, tiraje intercostal=1 punto y aleteo nasal=1 punto), que se comienza a ventilar por distress respiratorio con evolución clínica desfavorable, con signos de sepsis: trastornos de la perfusión, anemia y shock. Recibe tratamiento con antibióticos de amplio espectro y comienza a evolucionar favorablemente pudiéndose extubar. A los pocos días hay que reintubar por bronconeumonía nosocomial. A los 22 días de nacido comienza con abombamiento de la fontanela anterior e incremento de la circunferencia cefálica, suturas separadas y fontanela posterior abierta, se mantiene dependiente del ventilador con evolución tórpida. Se mantiene tratamiento antibiótico de amplio espectro incluyendo antimicóticos y se introduce la acetazolamida comenzando por 5mg/Kg/dosis cada 6 horas e incrementando la dosis hasta 25mg/Kg/dosis, lo cual no detiene la producción del LCR, presentando hidrocefalia severa no pudiéndose derivar por su estado clínico de desnutrición y sepsis, falleciendo a los 42 días de nacido.

Complementarios

- USD transfontanelar (23 días)

Corte sagital(fig 1): Ventrículos laterales:20,5 y IV Ventrículo: 22mm Corte coronal(fig 2):

- cuerno frontal derecho: 19,3mm
- cuerno frontal izquierdo:18,5mm
- cuerno occipital derecho:21,9mm
- cuerno occipital izquierdo:28,6mm

III Ventrículo:13,2mm

IVLH derecho 19/30-0,63

IVLH izquierdo 19/30-0,63

ID: Hidrocefalia severa. Ventriculitis.

Se observa además atrofia del parénquima cerebral, engrosamiento de las paredes ventriculares con irregularidad de las mismas, aumento de la ecogenicidad del LCR, con sedimento y tabiques en el interior de los ventrículos. (fig3)

-LCR citoquímico: aspecto hemorrágico, glucosa 1,0 mm/l, proteínas:1,9gr, pandy positivo xx, hematíes: no crenados, células:72,6, predominio de polimorfonucleares: 0,59 y linfocitos:0,41. -LCR bacteriológico: no crecimiento bacteriano.

- TAC (33 días)

Se realiza espiral tomográfico de cráneo simple observando dilatación del IV ventrículo, III ventrículo y ventrículos laterales, marcada leucoatrofia.

ID: Hidrocefalia por obstrucción por debajo del IV ventrículo.

- USD transfontanelar (36 días)

Dilatación ventricular severa

IVLH derecho: 20/28=0,71

IVLH izquierdo:20/28=0,71

- Punción lumbar (37 días)

Líquido xantocrómico, turbio, hematíes crenados y no crenados, proteínas:3,5gr/l, pandy positivo xxxx, glicemia:4,3mm/l y proteínas:00.

Se sugiere por neurocirugía derivación ventricular una vez que las proteínas se encuentren por debajo de 1gr, ya que no tiene celularidad.

- Punción ventricular (40 días)

LCR citoquímico: aspecto hemorrágico, hematíes no crenados, proteínas:1,5gr y células:16.

LCR bacteriológico: acinetobacter.

Sensible: amikacina, rocephin, ciprofloxacina

Resistente: cloranfenicol, sulfaprín, penicilina, kanamicina.

ABSTRACT

A Ventriculitis is one of the early and frequent complications of the infections of the CNS, being able to arrive to the clinical diagnosis, by the study of the cerebrospinal fluid (CSF), by intraventricular puncture and trans-fontanelle ultrasonography. The case of a 42-day old child with ventriculitis and extraventricular communicating hydrocephaly secondary to neonatal bacterial meningitis is presented. It was diagnosed at the "Dr. Antonio Luaces Iraola" Provincial Teaching Hospital, which significance is due to the typical image alterations.

REFERENCIAS BIBLIOGRAFICAS

- 1- Nelson. Tratado de pediatría. 15ª ed. La Habana: Editorial de Ciencias Médicas; 1998.
- 2- Colectivo de autores. Pediatría 4. La Habana: Editorial de Ciencias Médicas; 2005.
- 3- Bell WE, McGuinness GA. Suppurative central nervous system infections in the neonato. Semin Perinatal.1987; 6:1.
- 4- Díaz Álvarez M, Fernández de la Paz OM, Moreno Vázquez A. Infección bacteriana severa en recién nacidos febril sin signos de localización. Rev Cubana Ped. 1995; 67:79-87.
- 5- Calvo Macias C. Cuidados intensivos pediátricos. 2da ed. Madrid: Labor; 1994.
- 6- Calderón JE, Arredondo GJL, Karchmer KS, Nasrallah FE. Infectología perinatal. 2a ed. Mexico: Interamericana; 1995.
- 7- Schulz R and Willy V. Atlas of pediatric ultrasound New York: Thienc; 1998.
- 8- Marilyn J. Sieguel pediatric sonography. 2nd ed. New York; McGraw Hill; 1995.
- 9- Govairt P, De Vries LS. An atlas of neonatal brain sonography. London: McGraw Hill; 1997.
- 10- Unhonaud M, Mustafa MM, Mc Cracken GH. Gram-negative enteric bacillary meningitis: A twentyone-year experience. J Pediatr.1993; 122:15.

ANEXOS

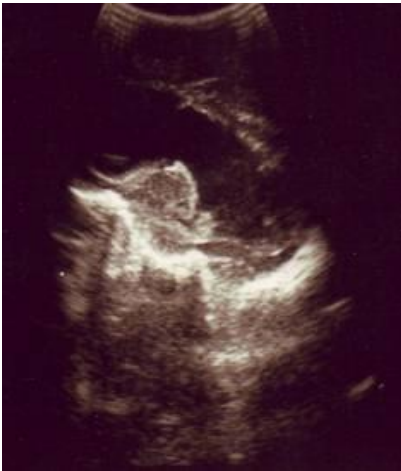

Fig1

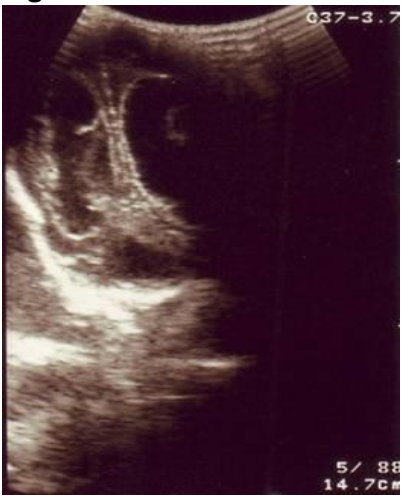

Fig2

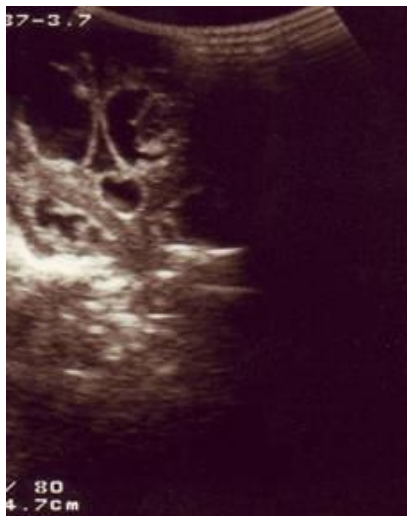


Fig3