

HOSPITAL PROVINCIAL GENERAL DOCENTE  
"DR. ANTONIO LUACES IRAOLA"  
CIEGO DE ÁVILA

**Hernia hiatal gigante con estómago, bazo, colon e intestino delgado intratorácico. Informe de un caso y revisión de la literatura.**

**Giant hiatal hernia with stomach, spleen, colon and intrathoracic small intestine. A case report and literature revision.**

Aisel Rodríguez Morales (1), Efrén López Rodríguez (2), Kadir Lezcano González (3), Jeisson David Hincapié Álvarez (4), Jesús Alexander Rivas Goyes (4), Doly Sosa Sánchez (5).

**RESUMEN**

Se presenta un paciente de 23 años de edad, de sexo masculino, quien sufrió un accidente automovilístico donde sufrió fractura bilateral de fémur, además de un cuadro clínico sospechoso de un traumatismo abdominal cerrado con lesión de víscera hueca. Se realiza laparotomía y la misma fue blanca; se encuentra como hallazgo la presencia de una gran hernia hiatal con la presencia del estómago, bazo, parte del colon y asas yeyunales proximales dentro de la cavidad torácica. Dado al estado del paciente, se decide reparar en un segundo tiempo. Siete días después el paciente fue reintervenido por un cuadro oclusivo de intestino delgado alto, el abordaje se realiza a través de una toracotomía, se realiza lisis de brida e hiatoroplastia y cirugía antirreflujo. Las radiografías postoperatorias evolutivas confirmaron la reducción completa de la hernia. El paciente tuvo una evolución satisfactoria. Se realiza revisión de la literatura y presentación del caso.

**Palabras Clave:** HERNIA HIATAL INTRATORACICA, TORACOTOMIA.

1. Especialista de 1er Grado en Medicina General Integral. Especialista de 1er Grado en Cirugía General.
2. Especialista de 1er Grado en Medicina General Integral. Especialista de 1er Grado en Cirugía General. Máster en Urgencias Médicas.
3. Especialista de 1er Grado en Cirugía General. Máster en Urgencias Médicas. Profesor Instructor.
4. Especialista de 1er Grado en Medicina General Integral. Residente 1er Año de Cirugía.
5. Estudiante 5to Año de Medicina.

**INTRODUCCIÓN**

El término hernia hiatal se refiere a la protrusión de cualquier estructura no esofágica a través del hiato esofágico, cuyo contenido abdominal está cubierta por un saco peritoneal y aunque estas hernias puedan aparecer precozmente en el recién nacido son generalmente de naturaleza adquirida. Las posibles causas incluyen aumento de la presión intraabdominal que empuja los órganos hacia el tórax, atrofia o debilidad de los pilares diafragmáticos y de la membrana freno esofágica o una combinación de ambos factores (1).

Las hernias hiales de acuerdo a los criterios de Allison (2), inicialmente se clasificaron en 3 tipos, pero recientemente algunos autores agregan un 4to, hernias gigantes complejas en las cuales prácticamente gran parte del estómago y otros órganos como colon, bazo o epiplón forman parte del contenido herniario es intratorácica. Las hernias tipo I corresponden a hernias axiales o por deslizamiento en las que la unión gastroesofágica se encuentra desplazada hacia el tórax con estiramiento de la membrana freno esofágica y de los vasos que forman parte del saco herniario. Las hernias tipo II o paraesofágicas son aquellas en las cuales la unión gastroesofágica se encuentra en el abdomen y lo que asciende en forma lateral al esófago es el fondo gástrico con estiramiento y deslizamiento parcial anterolateral de la membrana freno esofágica a través de un hiato dilatado. Las hernias tipo III con elementos que combinan las 2 anteriores, presentan un gran saco herniario y gran dilatación del hiato, presencia por lo general de un tercio o más de estómago

intratorácico y la ya descrita tipo IV que, correspondería a la tipo III con adición de otros órganos, como el bazo, el colon o el omento, herniados a través del hiatus al tórax (3-6).

Los autores de este trabajo proponen así mismo la Tipo V, que sería la tipo II con adición de otros órganos, como el bazo, el colon o el omento. A este grupo correspondería el caso que se presenta, pues tenía el estómago herniado en su totalidad, incluidos los omentos, bazo, colon e intestino delgado dentro del tórax, sin embargo, la unión esófago gástrica permanecía dentro de la cavidad abdominal. Los síntomas de las hernias paraesofágicas están relacionados principalmente con problemas de vaciamiento gástrico por la obstrucción. Pueden ser sintomáticas. Sin embargo, muchos de estos asintomáticos, cuando se les pregunta, tienen historia de malestar y llenura posprandiales, "discomfort" subesternal o epigástrico, acortamiento de la respiración y náuseas (4, 7).

Las hernias hiatales tienen indicación quirúrgica debido a su gran asociación con enfermedad por reflujo gastroesofágico patológico, cerca del 70%, y por las posibles complicaciones del órgano herniado. Los principios básicos para la corrección quirúrgica son la disección y resección del saco herniario, reducción hacia el abdomen del contenido, cierre del hiato diafragmático mediante aproximación de ambos pilares, cirugía antirreflujo y algún procedimiento de gastropexia, para evitar así las principales complicaciones, la disfagia y la recurrencia de los síntomas de reflujo gastroesofágico y de la hernia hiatal. Estos principios quirúrgicos establecidos para la técnica quirúrgica por vía abierta, ya sea por vía torácica o abdominal, deben ser mantenidos al efectuar un procedimiento por vía laparoscópica (3, 8).

Se presenta este caso de hernia paraesofágica Tipo V según propuesta de los autores, con herniación del estómago en su totalidad, incluye epiplones mayor y menor, bazo, colon y asa yeyunales, por tratarse de un caso poco común, con el objetivo de discutir su manejo quirúrgico actual y revisar la literatura.

## **PRESENTACIÓN DEL CASO**

Paciente del sexo masculino, de 23 años de edad, con antecedente de salud, quien sufrió un accidente automovilístico, el mismo fue recibido en el servicio de emergencia con una fractura bilateral de fémur, además un cuadro de dolor y gran contractura del abdomen, que hizo sospechar una ruptura de víscera hueca por un traumatismo cerrado del abdomen, se laparotomiza y la misma fue blanca, encontrándose solamente como hallazgo una gran hernia hiatal con la presencia de todo el estómago, bazo, parte de colon transverso y asas yeyunales dentro de la cavidad torácica izquierda, dado el estado de gravedad del paciente se decide seguir una conducta conservadora de esta afección y reparar el defecto en un segundo tiempo con un mejor estado del paciente ya que dicha afección se consideró de carácter crónico. Una semana después el paciente desarrolló un cuadro de oclusión intestinal, con la presencia de dolores a tipo cólico frecuentes, sin distensión abdominal, pero gran distensión del estómago intratorácico (Figura No. 1). Por tal motivo se decide reintervenir de urgencia con la intención de resolver ambas afecciones presentes. Se realiza toracotomía anterior izquierda, donde se corrobora la existencia de los órganos intratorácicos antes señalados más la presencia de asas distendidas y próximamente adheridas al borde posterior del gran orificio hiatal, todo esto corroboró el diagnóstico planteado (Figuras No. 2-4). Se realiza liberación de todos los órganos e introducción hacia la cavidad abdominal, reparación del defecto herniario mediante puntos en U de colchonero con sutura poliéster 0 (Figura No. 5), cierre de la cavidad torácica por planos, se deja una sonda pleural conectada a equipo de overholt. La sonda pleural fue retirada 4 días más tarde, lográndose una reexpansión total del hemitórax y una evolución satisfactoria, además de una mejoría sustancial de la mecánica ventilatoria y el funcionamiento gastrointestinal. A los doce días de la última intervención, el paciente fue dado alta por cirugía y tuvo una evolución satisfactoria en los días siguientes (Figura No. 6).

## **DISCUSIÓN**

En el paciente no se recoge el antecedente de alguna sintomatología a pesar de ser esta enfermedad portadora de varios síntomas, tales como trastornos del vaciamiento gástrico, alteraciones dispépticas, respiratorias entre otras. En esta ocasión el diagnóstico fue fortuito tras una laparotomía diagnóstica después de un trauma abdominal, sin embargo los aspectos microscópicos de los órganos intrabdominales no hablan a favor de una hernia diafragmática traumática, ya que no se acompaña de hemoperitoneo, lesión del diafragma y los órganos

encontrados en la cavidad torácica tales como el estómago, bazo, colon y asas delgadas, se encontraban indemnes, tampoco el posible diagnóstico de una hernia diafragmática congénita, debido a que estas se manifiestan en edades muy temprana de la vida y con una gran gama de síntomas (7, 9).

Para el diagnóstico no fue necesario la realización de algún estudio, pero es importante conocer que la radiografía de tórax casi siempre sugiere el diagnóstico de hernia hiatal al observar un nivel líquido y aire o una opacidad retrocardíaca. La endoscopia no suele ser concluyente y menos cuando hay volvulación, pero el endoscopista observa una gran alteración morfológica. La radiografía de esófago, estómago y duodeno confirma el diagnóstico y puede distinguir entre un tipo II o III (1, 10).

En el paciente no fue corregida quirúrgicamente la anomalía encontrada desde un inicio, por el mal estado en que se encontraba el mismo, pero se considera que las hernias paraesofágicas deben ser operadas una vez diagnosticadas, ya que pueden desarrollar complicaciones severas tales como incarceration intratorácica del estómago con obstrucción, alteraciones en la función pulmonar por compromiso de la expansión; sangrado por ulceraciones de origen mecánico o isquémico; estrangulación y perforación. La cirugía ha sido recomendada siempre en estos casos, porque si se dejaban sin operar las complicaciones llegaba al 30%, con alta morbilidad y mortalidad (6-7, 11-13).

Las alternativas quirúrgicas son varias, a este paciente se le realizó una reparación transtorácica con la reducción de todos los órganos a la cavidad abdominal y reparación del orificio diafragmático con unión de los pilares con sutura no absorbible y finalmente se completó el proceder con un método antireflujo Toupet (270°). Los primeros pasos en la cirugía de este tipo de hernias son la reducción del estómago herniado y la extirpación del saco herniario. La remoción del saco herniario parece ser la parte más difícil de la cirugía por lo cual varias veces no se hace o se hace de manera incompleta. Es necesario resecarlo y liberar todas las adherencias circunferencialmente para evitar recurrencias de la hernia (7, 10).

La malla no es necesaria siempre y cuando se haga una completa disección. Se debe tener presente que este material extraño puede horadar el esófago, causar severas reacciones fibrosas, ocasionar estenosis esofágicas y aumentar el riesgo de infección. No obstante, algunos cirujanos defienden el uso de las mallas (14).

Con respecto a la vía laparoscópica, comparada con la abierta para corregir las hernias paraesofágicas, es mejor tolerada y presenta menos complicaciones; sin embargo, las complicaciones perioperatorias varían de 10% a 37%. Por razones relacionadas con la edad de muchos de estos pacientes (70 años) tienen riesgo de atelectasia pulmonar, trombosis venosas profundas, embolismo pulmonar, infarto del miocardio y arritmias. Como siempre sucede, es posible la necesidad de conversión a cirugía abierta. Pero definitivamente la vía laparoscópica es segura y efectiva, posee baja mortalidad y morbilidad, menor estancia hospitalaria y recuperación más rápida, lo cual la hace la vía de elección siempre que sea posible (11, 14).

En conclusión, los resultados satisfactorios a largo plazo en este tipo de pacientes, se logra si se realizan los siguientes pasos: reducción del estómago, escisión del saco herniario, cierre del hiatus y fijación del estómago con funduplicatura y/o gastropexia (10). Otros autores afirman que además de la funduplicatura debe adicionarse una gastropexia (15).

## **ABSTRACT**

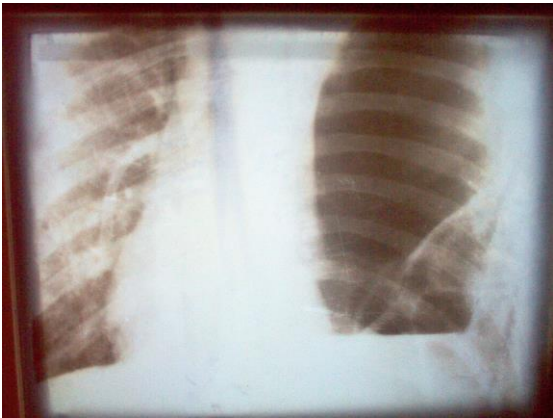
A 23 years masculine sex patient, who suffered bilateral femur fracture produced by an automobile accident, besides a suspicious clinical profile of closed abdominal trauma with hollow visceral injury. Laparotomy is carried out and it was white; it was found a big hiatal hernia with the presence of stomach, spleen, parts of colon and proximal jejunal loops within the thoracic cavity. Taking into account the state of the patient, it was decided to repair in a second time. Seven days later the patient was operated suffering an occlusive picture of high small intestine. An approach through a thoracotomy, a bridles lysis, hiatoplasty and antireflux surgery was carried out. The evolutionary post operating x-rays confirmed the complete reduction of hernia. The patient had a satisfactory evolution. A revision of literature and a case presentation it is carried out.

**Keywords:** INTRATHORACIC HIATAL HERNIA, THORACOTOMY.

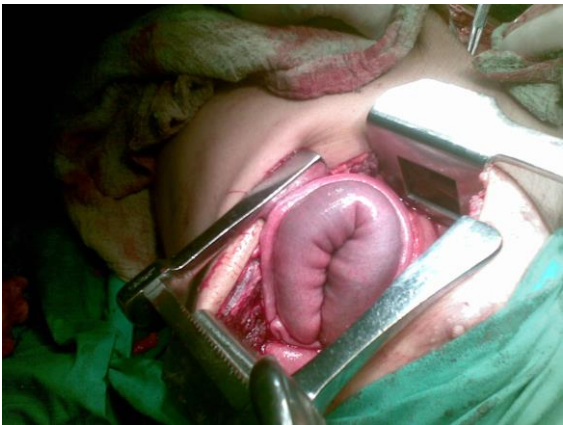## **REFERENCIAS BIBLIOGRAFICAS**

1. Italo Brachetto M, Owen Korn B, Patricio Burdiles P, Aníbal Debandi L, Héctor Valladares H, Luis Brunett. Hernias hiatales verdaderas: tratamiento quirúrgico por vía laparoscópica. *Rev Chilena Cir* [Internet]. 2002 [citado 2 Dic 2002]; 54(6): [aprox. 10 p.]. Disponible en: [http://www.cirujanosdechile.cl/Revista/PDF%20Cirujanos%202002\\_06/Rev.Cir.6.02.%2811%29.pdf](http://www.cirujanosdechile.cl/Revista/PDF%20Cirujanos%202002_06/Rev.Cir.6.02.%2811%29.pdf)
2. Wolf BS. Sliding hiatal hernia: the need for redefinition. *Am J Roentgenol*. 1973; 117(4): 231-9.
3. Allison PR. Reflux esophagitis, sliding hiatus hernia and the anatomy of repair. *Surg Gynecol Obstet*. 1951; 92: 419-31.
4. Bousquet JR, Bousquet JA, Pereira F, Romero D, Silva I, Alfonso G. Hernia hiatal abordaje transtorácico: Revisión a propósito de un caso clínico. *Acad Biomed Digit* [Internet]. 2009 [citado 3 Nov 2009]; 10(39): [aprox. 6 p.]. Disponible en: <http://www.bioline.org.br/request?va09027>
5. Díaz Sánchez A, Aldeguer Martínez M, Ponferrada Díaz A, Núñez Martínez O, Borrego Rodríguez E, Marín Jiménez I. Hernia de hiato mixta gigante con inclusión de colon transverso. *Rev Esp Enferm Dig* [Internet]. 2006 [citado 8 Feb 2006]; 98(5): [aprox. 8 p.]. Disponible en: [http://scielo.isciii.es/scielo.php?script=sci\\_arttext&pid=S1130-01082006000500012&lng=pt&nrm=](http://scielo.isciii.es/scielo.php?script=sci_arttext&pid=S1130-01082006000500012&lng=pt&nrm=)
6. Torres Pérez VP, Portal Benites LN. Hernia hiatal mixta con estómago intratorácico e inclusión de colon transverso. Informe de caso. *Kirurgia* [Internet]. 2007 [citado 3 Nov 2009]; 6: [aprox. 6 p.]. Disponible en: <http://www.sc.ehu.es/scrwwsr/kirurgia/20076/herniahiato.htm>
7. García Rodríguez M, Duménigo Arias O. Hernia hiatal mixta. Reporte de un caso. *Rev Cubana Cir* [Internet]. 2002 [citado 3 Nov 2009]; 41(2):21-34. Disponible en: [http://scielo.sld.cu/scielo.php?pid=S0034-74932002000200010&script=sci\\_arttext](http://scielo.sld.cu/scielo.php?pid=S0034-74932002000200010&script=sci_arttext)
8. Melguizo Bermúdez M. Gran hernia paraesofágica con estómago intratorácico total. Informe de un caso y revisión de la literatura. *Rev Col Gastroenterol* [Internet]. 2006 [citado 05 Nov 2007]; 21(1): [aprox. 6 p.]. Disponible en: [http://www.scielo.org.co/scielo.php?script=sci\\_arttext&pid=S0120-99572006000100011&lng=es&nrm=iso](http://www.scielo.org.co/scielo.php?script=sci_arttext&pid=S0120-99572006000100011&lng=es&nrm=iso)
9. Wu JS, Soper NJ, Dunnegan DL. Clinical and radiological assessment of laparoscopic paraesophageal hernia repair. *Surg Endosc*. 1999; 13: 497-502.
10. Ruiz de la Paz M, Rodríguez O, González Dalmau L, Perera Rodríguez LL. Hernia diafragmática congénita. Reporte de un caso. *MediCiego* [Internet]. 2005 [citado 4 Ene 2006]; 11(2): [aprox. 7 p.]. Disponible en: [http://www.bvs.sld.cu/revistas/mciego/vol11\\_02\\_05/casos/c1\\_v11\\_0205.html](http://www.bvs.sld.cu/revistas/mciego/vol11_02_05/casos/c1_v11_0205.html)
11. Oddsottir M. Paraesophageal hernia. *Surg Clin NA*. 2000; 80:1243-1252.
12. Fernández Martínez C, Roig Vila JV, Pallas Regueira JA, Flors Alandi C. Hidroneumotórax como forma de presentación de una hernia hiatal paraesofágica. *Rev Cir Esp*. 2000; 68(3): 276-7.
13. Navarrete S, Cantele H, Leyba J, Cono Gumina, Pulgar V. Cura operatoria por laparoscopia de hernia paraesofágica gigante. *Gac Méd Caracas*. 2003; 111(1): 50-55.
14. Benito FG, Carneros JA, Jiménez C, Martínez M, Torres J, De la Torre S. Disnea y anemia en relación con herniación de estómago y ángulo esplénico de colon a través del hiato esofágico. *An Med Intern*. 2003; 20(6): 328-9.
15. Inaba K, Sakurai Y, Isogaki J, Komori Y, Uyama I. Laparoscopic repair of hiatal hernia with mesenterioaxial volvulus of the stomach. *World J Gastroenterol*. 2011; 17(15): 2054-2057.
16. Krähenbühl L, Schafer M, Farhadi J. Laparoscopic treatment of large paraesophageal hernia with totally intrathoracic stomach. *J Am Coll Surg*. 1998; 187: 231-237.

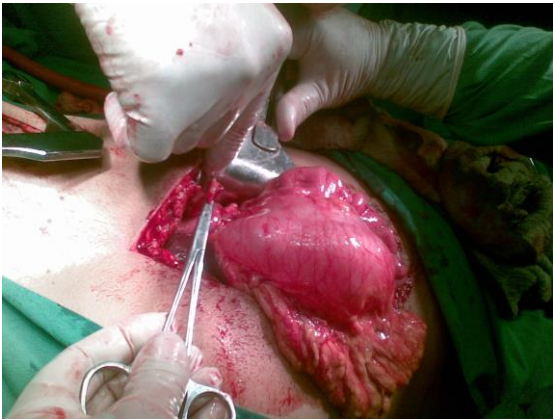
**ANEXOS**



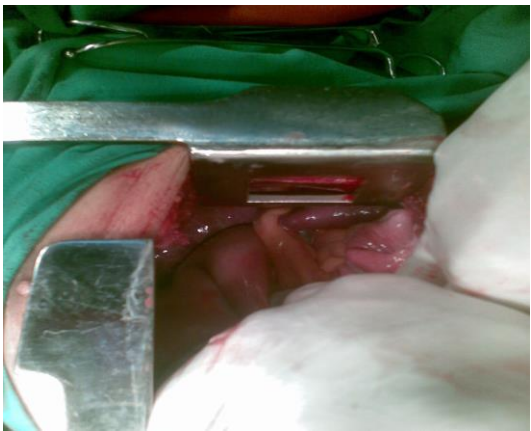
**Figura 1**



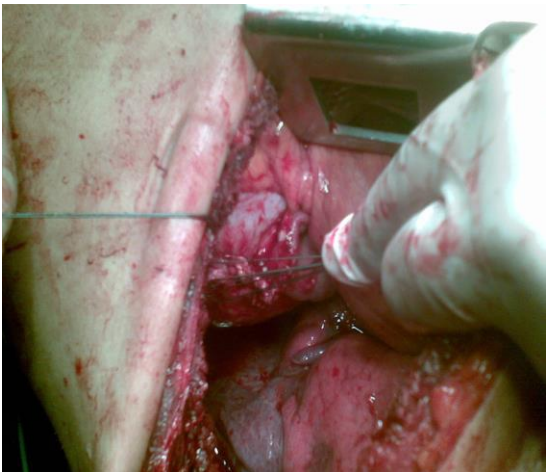**Figura 2**



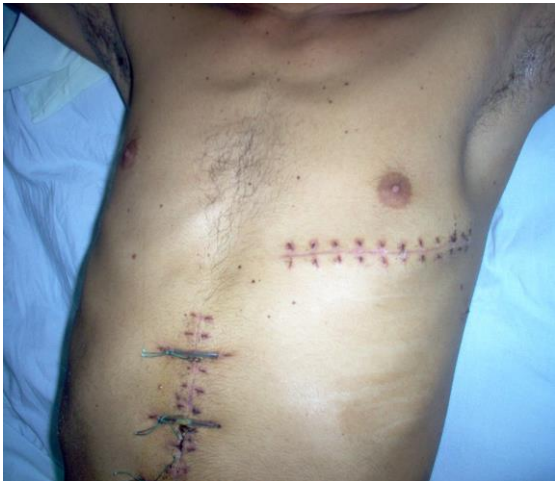**Figura 3**



**Figura 4**



**Figura 5**



**Figura 6**