

HOSPITAL PROVINCIAL GENERAL DOCENTE
"DR. ANTONIO LUACES IRAOLA"
CIEGO DE AVILA

Taquicardia auricular en el periodo neonatal. Presentación de un caso

Atrial Tachycardia in the neonatal period. A case presentation

Lázaro Jesús Hernández Mayoz (1), María Ofelia Guerra Pina (2), Ketty Bárbara Alvarado Bermúdez (3), Malvys Elena Ortega Sardón (4), Mayuri García Laurencio (5), Fernando Fernández Romo (6).

RESUMEN

Los trastornos del ritmo en la época neonatal son relativamente frecuentes y comprenden un espectro clínico variado, generalmente benigno, pero hay situaciones de gravedad, que debemos saber identificar y tratar. En la mayoría de los casos, en la actualidad, se cuenta con el diagnóstico prenatal e incluso la posibilidad de iniciar tratamiento intraútero. Son más frecuentes en la población prematura y en general desaparecen en los primeros días de vida. Se muestra el caso de un recién nacido a término con buen peso al nacer que presenta un episodio de taquicardia auricular durante las primeras 24 horas de vida. Se describe el manejo del paciente y se realiza un breve comentario del tema.

Palabras clave: RECIEN NACIDO, TAQUICARDIA SUPRAVENTRICULAR, TAQUICARDIA AURICULAR.

1. Especialista de 2do Grado en Cardiología. Máster en Urgencias Médicas. Profesor Asistente.
2. Especialista de 2do Grado en Cardiología. Máster en Atención al Niño con Discapacidad. Profesora Asistente.
3. Especialista de 2do Grado en Neonatología. Máster en Atención Integral al Niño. Profesora Asistente.
4. Especialista de 1er Grado en Medicina General Integral. Especialista de 1er Grado en Neonatología.
5. Especialista de 1er Grado en Neonatología.
6. Especialista de 1er Grado en Pediatría. Máster en Atención Integral al Niño. Profesor Asistente.

INTRODUCCIÓN

Las taquicardias supraventriculares (TSV) en el paciente pediátrico presentan un pico de incidencia durante el periodo neonatal y lactancia temprana y otro en la adolescencia (1).

La taquicardia auricular representa el 15% de las TSV en la población pediátrica. Aunque se pueden ocasionar por un mecanismo de reentrada, en la infancia con mayor frecuencia aparecen como resultado de un foco automático localizado dentro de las aurículas, tanto cercano a la orejuela derecha e izquierda como en la conexión de las venas pulmonares con la aurícula izquierda (2-4).

PRESENTACIÓN DEL CASO

Recién nacida de 14 horas de vida, femenina, blanca, que nace con tiempo de gestación de 38,5 semanas, parto eutócico, Apgar 9/9 y peso de 2860 gramos. Se evalúa en la sala de maternidad y se observa con buena vitalidad, sin dificultad respiratoria. A la auscultación del aparato cardiovascular se encuentran ruidos cardíacos arrítmicos por lo que se decide su traslado al servicio cerrado de Neonatología para mejor estudio y tratamiento. Al examen físico se constata además frecuencia cardíaca aproximada de 170 latidos por minuto, presión arterial sistólica de 70 mm de Hg y pulsos periféricos de amplitud normal. Ecocardiograma (EKG) durante la taquiarritmia: Ondas P con morfología diferente a la del ritmo sinusal, positivas en DI, DII, DIII y AVF. Conducción

auriculoventricular variable con bloqueo AV 2:1 durante la mayor parte del tiempo. Cuando la conducción es 1:1 se observa que el RP es mayor que el PR (Figura No. 1).

Ecocardiograma: Se observa como hallazgo positivo dilatación de tipo sacular a nivel del tabique interauricular, localizada en la zona del foramen oval que hace protrusión en la aurícula derecha. No dilatación de cavidades cardíacas. Buena contractilidad global y segmentaria (Figura No. 2).

La recién nacida se mantiene sin signos de repercusión hemodinámica, se canaliza vena periférica y se inicia tratamiento con digoxina a 20mcg/Kg/día para mantener bloqueo de la conducción auriculoventricular y posteriormente administrar un antiarrítmico clase 1C. Recupera el ritmo sinusal a las 12 horas de iniciado el tratamiento. Se utiliza como terapia de mantenimiento para evitar recidivas digoxina a 10mcg/Kg/día por vía oral. Después de 9 meses de seguimiento no aparecen recurrencias de la taquiarritmia.

DISCUSIÓN

Aunque las taquicardias auriculares ectópicas o automáticas generalmente se presentan en pacientes sin cardiopatía estructural, esta paciente presenta un aneurisma del tabique interauricular el que puede asociarse con taquicardias supraventriculares (5).

Estas taquiarritmias son muy sensibles a la estimulación adrenérgica, con frecuencia son incesantes y en un 50-75% de los casos se asocian a taquimiocardiopatía (6). La evolución de esta paciente con una rápida recuperación del ritmo sinusal impidió el desarrollo de afección del musculo cardíaco.

Durante mucho tiempo la digoxina se empleó como tratamiento de primera línea en las TSV en neonatos y lactantes, pero datos recientes sugieren que su aparente eficacia es más atribuible a la historia natural de la arritmia que al efecto del fármaco. En la taquicardia auricular ectópica suele ser inefectiva excepto como un componente del tratamiento para la insuficiencia cardíaca o para controlar la frecuencia ventricular (7). El hecho de la recuperación del ritmo sinusal después del uso de digoxina en esta paciente puede relacionarse con la evolución natural de la arritmia en este contexto.

La edad de presentación es el factor más importante que influye en la posterior evolución del paciente. Se reporta resolución espontánea de la arritmia en un 50% de los pacientes en los que la arritmia se presenta antes de los 6 meses de edad. En pacientes de mayor edad y en aquellos con taquimiocardiopatía la frecuencia de resolución espontánea es muy baja (8-9). La manifestación de la TSV en las primeras 24 horas de vida en esta paciente es el principal factor que interviene en su pronóstico favorable sin recidivas después de 9 meses del episodio inicial.

CONCLUSIONES

La taquicardia auricular que se presenta en el periodo neonatal en un paciente con buena función ventricular, puede evolucionar a la resolución espontánea.

ABSTRACT

The rhythm's disorders during neonatal period are relatively frequent and they include a varied clinical spectrum, generally benign, but there are gravity situations, which we must be able to identify and treat. In most cases, nowadays, we have prenatal diagnosis and even the possibility of initiating an intrauterine treatment. They are more frequent in the premature population and generally they disappear in the first days of life. It is shown a case of a term birth newborn with good birth weight who presents an episode of atrial tachycardia during the first 24 hours of life. It is described the patient's management and it is done a brief comment of the topic.

Key words: NEWBORN, SUPRAVENTRICULAR TACHYCARDIA, ATRIAL TACHYCARDIA.

REFERENCIAS BIBLIOGRÁFICAS

1. Alexander ME. Arrhythmias in Pediatrics. In: Zipes DP, Jalife J, editors. Cardiac electrophysiology: from cell to bedside. 5th ed. Philadelphia: Saunders Elsevier; 2009. p. 941-57.
2. Olgin J, Zipes DP. Specific arrhythmias: diagnosis and treatment. In: Braunwald E, editor. Braunwald's heart disease: A textbook of cardiovascular medicine. 9th ed. Philadelphia: Saunders Elsevier; 2010. p. 771-824.

3. Benson DW, Dunnigan A, Bendit DG. Follow up evaluation of infant paroxysmal atrial tachycardia: transesophageal study. *Circulation*. 1987; 75:542–9.
4. Gillette PC, Garson A. Electrophysiologic and pharmacologic characteristics of automatic atrial tachycardia. *Circulation*. 1977; 56:571–5.
5. Miga DC, Paul CG. Interatrial septal aneurysm and atrial arrhythmias in infants. *Am Heart J*. 1996; 132(4):776-778.
6. Naheed ZJ, Strasburger JF, Benson DW. Natural history and management strategies of automatic atrial tachycardia in children. *Am Heart J*. 1995; 75:405–7.
7. Kannankeril PJ, Fish FA. Disorders of cardiac rhythm and conduction. In: Allen HD, Driscoll DJ, Shaddy RE, Feltes TF, editors. *Moss and Adams' heart disease in infants, children, and adolescents: including the fetus and young adults*. 7th ed. Philadelphia: Lippincott Williams & Wilkins; 2008. p. 292-345.
8. Dorostkar PC, Liebman J. Atrial tachycardias in infants, children, and young adults with congenital heart disease. In: Macfarlane PW, Oosterom A, Kligfield P, Janse M, Camm J, editors. *Comprehensive electrocardiology*. 2nd ed. London: Springer-Verlag; 2011. p. 1337-58.
9. Klersy C, Chimienta M, Marangoni E. Factors that predict spontaneous remission of ectopic atrial tachycardia. *Eur Heart J*. 1993; 14:1654–6.

ANEXOS

Figura No. 1. Taquicardia auricular.

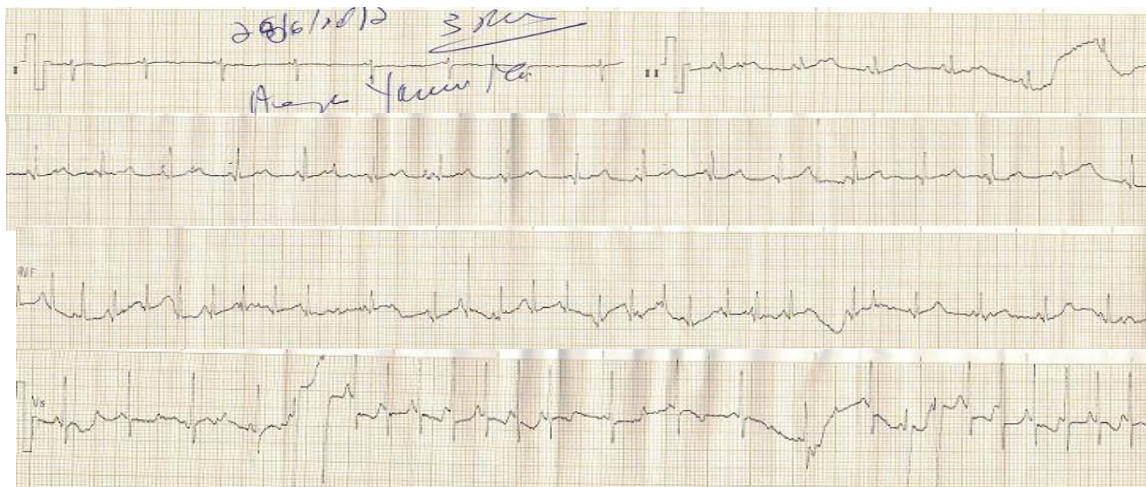


Figura No. 2. Ecocardiograma.

