

HOSPITAL PROVINCIAL GENERAL DOCENTE
"DR. ATONIO LUACES IRAOLA"
CIEGO DE ÁVILA

Tumor de células gigantes del extremo distal del peroné. Presentación de un caso
Giant-cells Tumor of the distal end of the fibula. A case presentation

Rafael Martínez León (1), Arsenio Hernández González (2), Juan Antonio Sánchez Ortega (2) Osmani García Jauriga (3).

RESUMEN

El tumor de células gigantes es una de las neoplasias óseas más problemáticas, pues muchas cuestiones importantes referidas a su histogénesis, diagnóstico clinicopatológico y tratamiento constituyen en la actualidad motivo de controversia. Es más frecuente entre los 20 y 50 años y se presenta en orden de frecuencia en el extremo distal del fémur, proximal de la tibia y distal del radio. En este trabajo se presenta un paciente de 23 años de edad con un tumor de células gigantes del extremo distal del peroné, localización no frecuente. Se expone el cuadro clínico, la conducta diagnóstica y terapéutica, así como el resultado final.

Palabras clave: TUMOR DE CELULAS GIGANTES/diagnóstico.

1. Especialista de 1er Grado en Ortopedia y Traumatología. Máster en Longevidad Satisfactoria. Profesor Instructor.
2. Especialista de 1er. Grado en Ortopedia y Traumatología. Profesor Instructor.
3. Médico General.

INTRODUCCIÓN

El diagnóstico de una lesión ósea requiere una combinación de exploraciones clínicas, radiológicas y anatomopatológicas, complementadas, si es necesario, con análisis bioquímicos y hematológicos. Los hallazgos clínicos en los tumores óseos son poco llamativos; los pacientes muchas veces consultan por un dolor persistente, una tumefacción o limitación en la movilidad de una extremidad o de alguna otra parte del esqueleto. En ocasiones se descubre la lesión cuando se origina una fractura. La mayoría de estos tumores se localizan en los huesos de los miembros, sobre todo en la región de la rodilla, el fémur y la tibia (1-5).

Entre los tumores óseos, se encuentra el tumor de células gigantes (TCG) considerado por muchos años como maligno y en la actualidad algunos autores lo consideran como benigno; en este caso se prefieren a los autores que lo consideran como una neoplasia benigna con potencial maligno, localmente agresiva y tendencia a recidivar (6-12). Este tumor se caracteriza por presentar un tejido muy vascularizado, constituido por células gigantes multinucleadas, dispersas en un estroma de células mononucleadas redondas, fusiformes y ovoides, que se fusionan entre sí para formar células gigantes características del tumor. Es un tumor poco frecuente, razón por la que debe ser diferenciado de otros procesos menos agresivos como el tumor pardo del hiperparatiroidismo, granuloma reparador de células gigantes, sinovitis vellonodular pigmentada y de otras variedades de tumores benignos en los cuales existen células gigantes (fibroma no osificante, condroblastoma benigno, quiste solitario, quiste óseo aneurismático y fibroma condromixoide) (13-15). El TCG en el 75% de los casos afecta a personas entre los 20 a 40 años de edad, es raro en menores de 10 años y en mayores de 50. Sin embargo, autores como Robbins, Contran y Kumar plantean que es una neoplasia benigna bastante rara, pero agresiva localmente, que suele aparecer entre los 20 y 50 años. Tiene mayor incidencia en el sexo femenino 57%. Con relación a la distribución geográfica es más frecuente en países orientales que en occidentales (2, 8, 13, 15). Además, destaca por su carácter localmente agresivo con alta recurrencia si no es extirpado totalmente. Es una patología

poco frecuente, representa el 15% de los tumores benignos y el 3 a 8% de todos los tumores óseos, es más frecuente en China y la India donde constituye aproximadamente el 20% de este tipo de tumores (14).

En un estudio de tumores malignos del sistema osteomioarticular realizado en el Complejo Científico Ortopédico Internacional "Frank País" en el período comprendido entre enero de 1990 y diciembre de 1999, se encontró que el tumor de células gigantes fue muy frecuente y se localizó mayoritariamente a nivel del tercio inferior del fémur en el 58,3% de los pacientes, seguido del 36,1% en el ámbito de la tibia proximal (16-19).

PRESENTACIÓN DEL CASO

Paciente CJRO, de 23 años de edad, color de la piel blanca, masculino, HC: 006871, con antecedentes de salud, que acude al centro y refiere que el día 16 de diciembre del 2005 había sufrido un esguince del tobillo izquierdo para el cual había recibido tratamiento con una férula de yeso suropédica durante dos semanas, al cabo de las cuales se la retiraron, pero continuaba con dolor a nivel del tobillo, de menor intensidad, tolerable que mejoraba con agua caliente momentáneamente.

El día 2 de abril del 2006, sufre una "torcedura" del mismo tobillo y comenzó nuevamente con dolor e impotencia funcional relativa, que no se le aliviaba con la ingestión de analgésicos y acudió al médico donde le realizaron una radiografía y le plantearon que tenía un quiste en el peroné, motivo por el cual acude al servicio en busca de ayuda.

Al examen físico del sistema osteomioarticular se observa aumento marcado de volumen del tobillo izquierdo, más acentuado sobre el maleolo peroneo, intensamente doloroso a la palpación, presenta una movilidad activa limitada por el dolor y una movilidad pasiva dolorosa. Se realizan estudios de laboratorio donde se obtuvo los siguientes resultados:

- Hemoglobina: 13.5 g/dL
- Hematocrito: 41.6 %
- Leucocitos: 7.1. Diferencial: neutrófilos: 66 % y linfocitos: 34 %
- Glicemia: 4.2 mmol/l
- Urea: 4.1 mmol/l
- Creatinina: 97 umol/l
- Acido úrico: 407 umol/l
- Fosfatasa alcalina: 81.8 U/L. (VN: 26-117)
- Tiempo de protrombina: 15,5 Control: 12 Razón: 1.29
- Tiempo parcial de tromboplastina: 31 Control: 30 Diferencia: +1
- Factor reumatoideo negativo
- Proteína C reactiva negativa
- VSG: 25
- HIV: Negativa
- VDRL: No reactiva

Se le indican otras pruebas diagnósticas donde se obtienen los siguientes resultados:

- Radiografías del tobillo izquierdo (Imagen No.1), donde se observa imagen osteolítica a nivel del 1/3 inferior del peroné (maléolo peroneo) de aproximadamente 8 centímetros de diámetro, con abombamiento de la cortical medial y lateral que no impresiona romperla, y se respeta la mortaja tibioperonea.

Al tener en cuenta estos hallazgos radiográficos, así como los descritos en el cuadro clínico, se interpreta como un tumor óseo y se decide realizar una Tomografía Axial Computarizada del tobillo donde se encuentra una pérdida del trabeculado óseo a nivel metafiso-epifisario del peroné distal con erosión y lisis de la cortical con expansión e insuflación ósea a ese nivel, contenido medular hiperdenso, se plantea como posibles diagnósticos:

1. Tumor de células gigantes.
2. Quiste óseo aneurismático.
3. Otras lesiones quísticas.

Se le realiza una gammagrafía ósea con tecnecio 99 donde informan: Hipercaptación intensa y patológica del trazador a nivel del 1/3 inferior del peroné izquierdo, indicativa de lesión osteoblástica secundaria a patología tumoral.

Con todos estos elementos se le realizó una biopsia por aspiración con aguja fina, la cual no fue útil para diagnóstico y así se planteó la intervención quirúrgica para tomar una muestra de biopsia (excisional).

Con todos estos datos se decidió el tratamiento quirúrgico, el cual se realizó bajo anestesia raquídea, se abordó el tobillo y el 1/3 medio del peroné mediante una incisión lateral de aproximadamente 20 centímetros, se resecó todo el extremo distal del peroné (aproximadamente 10 centímetros), se trasladó este mismo segmento del 1/3 medio del peroné y se realizó osteosíntesis con dos tornillos corticales de 4,5 mm para formar una nueva mortaja tibioperonea (Imagen No.2). Se le colocó férula suropédica de yeso durante un periodo de 8 semanas y posteriormente se envió a rehabilitación. Al cabo de un año de operado, se encontraba deambulando sin dificultad, con discreto dolor sobre todo con la marcha prolongada y sin lesiones metastásicas. El paciente se estudió sistemáticamente en busca de signos de recidiva, los cuales nunca aparecieron por lo cual se dio el alta. El diagnóstico anatómo-patológico informó la presencia de células mononucleares con membranas celulares poco definidas y con numerosas células gigantes del tipo de los osteoclastos, por lo que se planteó un tumor de células gigantes.

DISCUSIÓN

El TCG es una patología poco frecuente, representa el 15% de los tumores benignos y el 3 a 8% de todos los tumores óseos, es más frecuente en China y la India donde constituye aproximadamente el 20% de este tipo de tumores (14). Los tres sitios más afectados son el extremo inferior del fémur, extremo superior de la tibia y extremo distal del radio, siguiendo otras localizaciones en huesos largos. En la literatura revisada no se encontró referencia de casos de TCG localizados a nivel del 1/3 inferior del peroné (maleolo peroneo), al ser este tumor una entidad rara, y mucho más aún, localizado a este nivel, por lo que se consideró muy oportuno publicar este trabajo. El caso que se expuso se trata de un paciente de 23 años de edad, de piel blanca, masculino, con antecedentes de salud. El TCG es una neoplasia benigna bastante rara, pero agresiva localmente, que suele aparecer entre los 20 y 50 años y tiene mayor incidencia en el sexo femenino 57% (2, 8, 13,15).

Se ha discutido si el TCG es una neoplasia o no, por las múltiples teorías acerca de su origen, sobre todo en la primera mitad del siglo pasado. Sin embargo, autores como Jaffe y Goldeberg en los años 50 lo catalogaron como un proceso neoplásico, incluso con capacidad de producir metástasis, pero conservando su patrón de benignidad o, desafortunadamente, aparece como una variante de fibrosarcoma con focos de diseminación a distancia (6).

Como una neoplasia, el TCG parece ser un crecimiento anormal del tejido conectivo de soporte de la médula ósea. Con respecto a las células gigantes, su origen parece ser las células del mismo estroma y no deben considerarse como el origen mismo del tumor; idea generalizada en el pensamiento médico, aunque estas producen las mismas enzimas que el osteoclasto fisiológicamente activo. Estudios de cinemicrografía han demostrado que se forman de la agregación de las células mononucleadas del estroma (6). El patrón radiológico descrito como más frecuente es el de una lesión osteolítica expansiva de predominio epifisiario-metafisiario, excéntrica, sin bordes escleróticos (80 a 85% de los casos), que puede extenderse hacia la diáfisis y la zona subarticular. Puede presentar también un aspecto mucho más agresivo, con marcada destrucción ósea y compromiso de las partes blandas vecinas (14).

El tratamiento del TCG se basa fundamentalmente en las siguientes clasificaciones:

Clasificación radiológica de Campanacci y Baldini (1987).

- Grado I- Tumor pequeño o de mediano tamaño, no insufla la cortical, bordes bien definidos, rodeados de esclerosis y de crecimiento lento.
- Grado II- Tumor mediano o grande, insufla la cortical sin romperla, bordes no tan bien definidos, no esclerosis y de crecimiento rápido.

- Grado III- Tumor de gran tamaño que rompe la cortical, infiltra partes blandas y de crecimiento rápido irregular.

El TCG rompe la cortical y periostio, por lo que los grados más malignos no tienen signos radiológicos de malignidad.

Clasificación histológica: propuesta por Sanerkin (1980).

- Grado I. Benigno. Mitosis normales, menos de 5 mitosis por campo, poca o ninguna atipia nuclear, no hay tejido vascular neoformado o es escaso y no se evidencia células sarcomatosas.
- Grado II. Benigno. Algunas mitosis anómalas, más de 5 mitosis por campo de mayor aumento, moderada atipia nuclear, moderada vascularización y ausencia de células sarcomatosas.
- Grado III. Maligno. Abundantes mitosis anómalas y atipia nuclear, gran vascularización y presencia de células sarcomatosas.

El objetivo del tratamiento de este tipo de tumor es lograr la resección completa de éste preservando la función de la extremidad. El tratamiento varía desde el curetaje con la colocación de injertos o el uso de metilmetacrilato, hasta la resección de la lesión, seguida de algún tipo de reconstrucción o incluso de la amputación. En dependencia del proceder quirúrgico la recidiva varía de un 10 a 40%. La cirugía conservadora se asocia con un 40 a 60% de recidivas y en un 4% aparecen metástasis pulmonares (15-18).

ABSTRACT

Tumor of giant cells (TCG) is one of the most problematic bones neoplasms, due to the fact that, there are many important questions, referred to their histogenesis, clinicopathological diagnosis and treatment, yet they are reason of controversy. It is more frequent between 20 and 50 years and it is presented in order of frequency in the distal end of the femur, proximal tibia and distal of the radius. In this work it is presented a 23 year-old patient with a giant cells tumor in the distal end of the fibula, which is an uncommon localization. It is presented the clinical symptoms, diagnosis and treatment, as well as the final result.

Key words: GIANT CELLS TUMOR/diagnosis.

REFERENCIAS BIBLIOGRAFICAS

1. Valls O, Marinello Z. Tumores y lesiones pseudotumorales del esqueleto. 2da ed. La Habana: Editorial Científico-Técnica; 1979.
2. Mendenhall WM, Zlotecki RA, Scarborough MT, Gibbs CP, Mendenhall NP. Giant cell tumor of bone. Am J Clin Oncol [Internet]. 2006 [citado 10 Ene 2012]; 29(1): [aprox. 8 p.]. Disponible en: http://journals.lww.com/amjclinicaloncology/Abstract/2006/02000/Giant_Cell_Tumor_of_Bone.19.aspx
3. Enneking WF, Campanacci DA. Retrieved human allografts: a clinicopathological study. J Bone Joint Surg Am. 2001; 83(7):971-986.
4. Baptista Ribeiro P, Prospero JD, Yonamida ES. Tumor de células gigantes. Rev Bras Ortop 2001 Jul; 36 (7): 239-244.
5. Subramanian S, West RB, Marinelli RJ, Nielsen TO, Rubin BP, Patit RM. The Gene expression. Profile of extraskelletal Myxoid Chondrosarcoma. J Pathol 2005; 4: 844-847.
6. Soto MC. Experiencias en el tratamiento del tumor de células gigantes con criocirugía. Infomed 2001.
7. Douglas J, Pritchard MD. Tumores malignos del hueso. En: Murphy Gerald P dir. Oncología Clínica. Manual de la American Cancer Society. 2da ed. Washington: 1996. p.481-488.
8. Bernabé Castañeda E, López Torres D, Ballinas Ordóñez OG, Enríquez Castro JA, Hernández López JL. Tumor de células gigantes de alta agresividad en rodilla. Reporte de 4 casos. Acta Ortop Mexicana [Internet]. 2003 [citado 10 Ene 2012]; 17(3): 145-152. Disponible en: <http://www.medigraphic.com/pdfs/ortope/or-2003/or033i.pdf>
9. Ríos Aldemar R, David A, Oliveira Ricardo K. Tumor de células gigantes. Rev Med St Casa 2000; 11(18):2003-2008.

10. Torres Pont J. Revisión de un caso: tratamiento del tumor de células gigantes: evolución y seguimiento. *Rev Soc Española Med Seg Trab* [Internet]. 2007 [citado 10 Ene 2012]; 2(3):137-139. Disponible en: <http://dialnet.unirioja.es/servlet/articulo?codigo=3132170>
11. Franco R, Tavares Gonzaga M, Lacerda Susie A, Xavier Samuel P. Granuloma de Células Gigantes Central: revisión de literatura. *Rev Bras Patol Oral*. 2003; 2 (2):10-16.
12. Terry J, Barry TS, Horsman DE, Gowwn AM, Huntamen DG, Nielsen TO. Fluorescence in situ hybridization for the detection in a synovial sarcoma tissue microarray using a breakaport-style probe. *Diagn Mol Pathol*. 2005; 14: 77-82.
13. Campanacci M, Giunti A, Olmi R. Giant cell tumor of bone. *Ital J Orthop Traumatol*. 1975; 1: 249-277.
14. Llanos J, García C, Oyanedel R, Villanueva E, Otero J, Fortune J, et al. Estudio radiológico simple en el diagnóstico del tumor de células gigantes en población pediátrica. Correlación anatomorradiológica. *Rev Chil Radiol*. [internet] 2008 [citado 26 de junio de 2013]; 14 (2): [aprox. 9 p.]. Disponible en: <http://dx.doi.org/10.4067/S0717-93082008000200004>
15. Robbins SL, Cotran RS, Kumar V, Collins T. *Patología estructural y funcional*. 6ta ed. Madrid: McGraw-Hill Interamericana; 2000.
16. Balke M, Henrichs MP, Gosheger G, Ahrens H, Streitbuerger A, Koehler M, Bullmann V, Harges J. Giant Cell Tumors of the Axial Skeleton. Hindawi Publishing Corporation Sarcoma [internet] 2012 [citado 27 de junio de 2013]: 20(12): [aprox. 10 p.]. Disponible en: <http://web.ebscohost.com/ehost/pdfviewer/pdfviewer?sid=518e5583-8801-4bc2-9f4d-7597aa1bdd6d%40sessionmgr13&vid=1&hid=9>
17. La O Durán E, Monzón Fernández AN, Sanz Delgado L. Tumor de células gigantes del extremo distal del radio y reconstrucción ósea. *Rev Cubana Ortop Traumatol* [Internet]. 2009 [citado 27 Jun 2013]; 23 (2): [aprox. 6 p.]. Disponible en: http://scielo.sld.cu/scielo.php?script=sci_arttext&pid=S0864-215X2009000200007&lng=es&nrm=iso
18. Hernández Espinosa OA, Fortún Planes P, Peña Marrero L, Marrero Riverón LO, Hernández Espinosa MR. Tratamiento del tumor de células gigantes con resección en bloque e injerto pediculado de peroné. *Rev Cubana Ortop Traumatol* [Internet]. 2006 [citado 26 de junio de 2013]; 20 (2): [aprox. 8 p]: Disponible en: http://scielo.sld.cu/scielo.php?script=sci_arttext&pid=S0864-215X2006000200006&lng=es&nrm=iso
19. Tamayo Figueroa A, Chao Carrasco L, de Cárdenas Centeno O, Escandón León J, Reyes Álvarez J. Experiencia en tumores malignos en el Complejo Científico Ortopédico Internacional "Frank País". *Rev Cubana Ortop Traumatol* [Internet]. 2003 [citado 26 de junio de 2013]; 17(1-2): [aprox. 9 p]. Disponible en: http://scielo.sld.cu/scielo.php?script=sci_arttext&pid=S0864-215X2003000100009&lng=es&nrm=iso

ANEXOS

Imagen No. 1. Radiografía posteroanterior de tobillo izquierdo donde se observa la osteolítica del extremo distal del peroné.

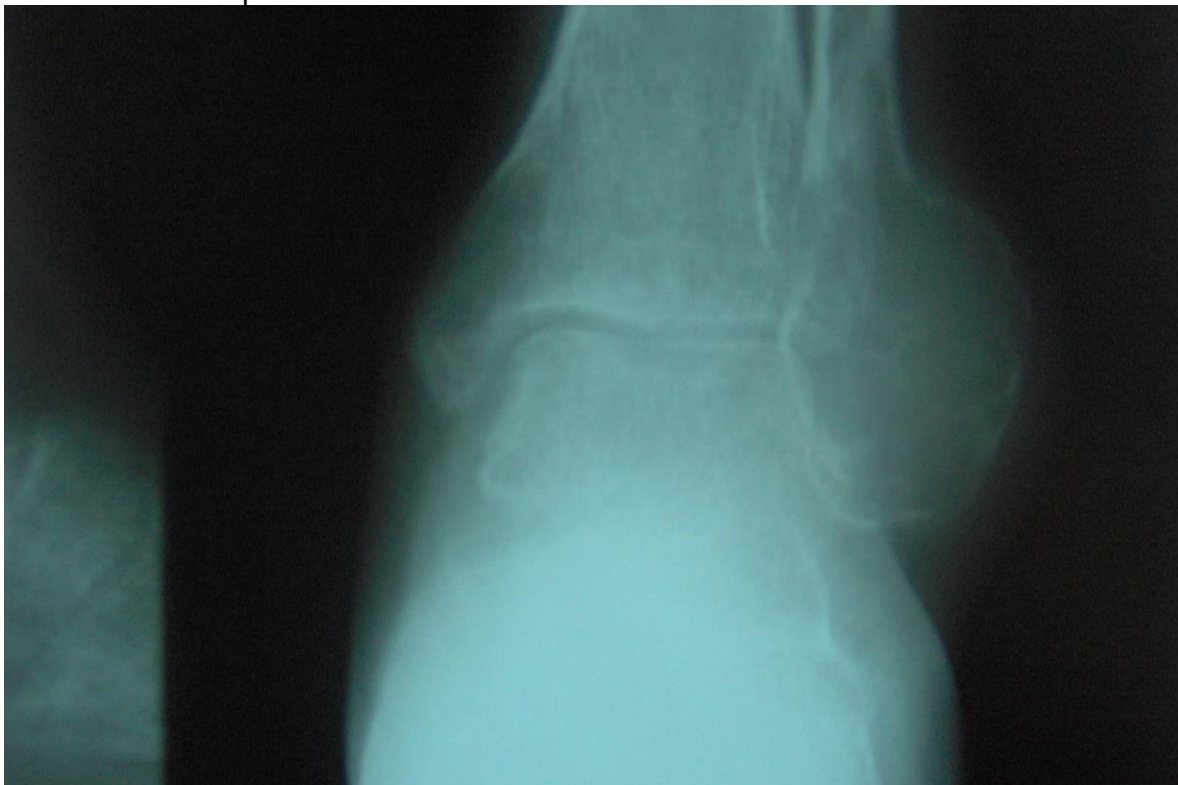


Imagen No. 2. Radiografía posteroanterior y lateral del tobillo después de la operación, donde se observa estabilización de la mortaja con autoinjerto de peroné y fijación con dos tornillos corticales.

