

HOSPITAL GENERAL PROVINCIAL DOCENTE  
"CAPITÁN ROBERTO RODRIGUEZ FERNANDEZ"  
MORÓN

**Dermatomiositis: manifestación paraneoplásica.**  
**Dermatomyositis: a paraneoplastic manifestation.**

Eridan González Velázquez (1), Erildo Frómata Vázquez (1), Félix Jorge González Mosquera (2).

**RESUMEN**

La dermatomiositis o polimiositis es una enfermedad reumática sistémica, que suele comenzar con pródromos vagos sobre todo de la piel o los músculos, pudiendo confundirse fundamentalmente con dermatitis de otras causas, lo que retrasa el diagnóstico. Se revisó bibliografía que hace referencia a esta afección considerada una conectivopatía, se corrobora que se asocia a diversas patologías, incluido el cáncer. Se presenta un caso con el diagnóstico de dermatomiositis como expresión paraneoplásica de cáncer de pulmón, con el objetivo de alertar sobre la importancia de su diagnóstico precoz, pues de ello pudiera depender la supervivencia del paciente.

**Palabras clave:** DERMATOMIOSITIS, POLIMIOSITIS, PARANEOPLÁSICA.

1. Especialista de 1er Grado en Dermatología. Profesor Asistente.
2. Especialista de 1er Grado en Medicina Interna. Profesor Asistente.

**INTRODUCCIÓN**

La dermatomiositis (cuando hay cambios inflamatorios y degenerativos en la piel y los músculos) o polimiositis (cuando faltan las manifestaciones cutáneas) es una enfermedad reumática sistémica, incluida dentro de las conectivopatías, que fue descrita por primera vez por Unverricht en 1981. Se estima una prevalencia de 10/100 000 hb, de predominio en mujeres, con una relación de 2:1 respecto a los hombres, en la raza negra y entre los 40 y 60 años, aunque la afección puede aparecer en la infancia y en otras edades. Su expresión clínica es más florida en la piel, el tejido subcutáneo y muscular. El comienzo es con frecuencia poco manifiesto, por lo que el diagnóstico suele tardarse. Se describen cuadros agudos, subagudos y crónicos, presentándose edema, dermatitis, inflamación muscular múltiple y degeneración (1-2).

La enfermedad gusta de iniciarse con eritema y edema de la cara y los párpados, pero se extiende a veces a otras regiones. Por lo común son los párpados el primer tejido afectado, tornándose edematosos y rosados (hinchazón heliotropo) y sensibles al tacto.

Por estar interesados los músculos orbiculares, son posibles la parálisis de los músculos extraoculares, ptosis, iritis, nistagmo, exoftalmo, hemorragias retinianas y exudados. Pueden estar meses en ese estado y también aparecer alteraciones cutáneas más persistentes, que se parecen al lupus eritematoso y se extienden desde la cara al cuello, tórax, hombros, brazos y por todo el cuerpo. No son raros los trastornos vasomotores (Fenómeno de Raynaud), alopecia del cuero cabelludo e hipertrichosis corporal. Es muy frecuente la afectación muscular. En los casos con afectación muscular acentuada se produce debilidad muscular extensa y precoz, con tumefacción aguda y dolor. La alteración muscular es simétrica y afecta de preferencia la cintura escapular y en ocasiones la región pélvica y las manos; por ello experimentan dificultad para levantar objetos, incluso de poco peso y ser incapaces de levantar los brazos, se quejan de dolor en las piernas si permanecen de pie y descalzos. La dificultad en la deglución, hablar y respirar es motivado por la debilidad de los músculos correspondientes (1-4).

Suele asociarse a otras enfermedades o resultan complicadas por ella, por ejemplo: la artritis reumatoidea, lupus eritematoso y el Síndrome de Sjögren. Puede evolucionar simultáneamente con dermatomiositis el Síndrome del Túnel Carpiano y la fibrosis pulmonar subaguda.

La asociación de dermatomiositis con cáncer también es notoria. Se ha descrito con una frecuencia que oscila entre el 6 y el 43%. Los pacientes más afectados son los de mayor edad. Por ello se tiende a considerar como una posible manifestación paraneoplásica y no es raro observar algunas de sus manifestaciones antes de que aparezcan los signos o síntomas del cáncer. Todo paciente con esta enfermedad es sospechoso de tener un cáncer visceral, aún más si se trata de un paciente de avanzada edad. Es posible que las alteraciones en la piel y los músculos sean resultado de una reacción autoinmune, en la cual las células malignas del tumor o sus metabolitos son el antígeno y la piel y el músculo son los tejidos de choque. Los tumores más frecuentes relacionados con esta patología son: cáncer de pulmón, de mama, ovario y colon (3,56).

El diagnóstico de sospecha es clínico y de laboratorio. La confirmación se efectúa mediante biopsia de piel y músculo, con hallazgos característicos de esta enfermedad en el 95% de los casos. El tratamiento de elección en los casos idiopáticos son los esteroides, y cuando no responden a estos pueden agregarse inmunosupresores como la ciclofosfamida, azatriopina o metotrexato. Otros tratamientos son la inmunoglobulina endovenosa y plasmaféresis. La fisioterapia pasada la fase aguda es importante para recuperar el tono muscular. Cuando constituye una manifestación paraneoplásica, se diagnostica el cáncer tempranamente, se trata exitosamente y los síntomas de esta conectivopatía remiten (6-9).

A continuación, se presenta un caso representativo de dermatomiositis como expresión paraneoplásica de cáncer de pulmón, que no fue diagnosticado tempranamente, con el objetivo de alertar sobre la importancia del rápido diagnóstico, pues de esto depende en la mayor parte de los casos la recuperación y supervivencia del paciente, cuando se trata satisfactoriamente la patología de base.

## **PRESENTACIÓN DEL CASO**

Paciente E. C. T., de 67 años de edad, del sexo masculino y raza blanca, con antecedentes de salud, refiere que tres meses antes del ingreso observó enrojecimiento de la cara y parte superior del tronco, que lo relacionó con productos químicos utilizados en sus labores agrícolas. Acudió a su área de salud donde indicaron evitar contacto con estos productos, antihistamínicos, esteroides orales y en cremas para su aplicación tópica, presentando discreta mejoría. Al suprimir la terapéutica el cuadro se exacerba y se extendió aún más por el tronco, con inflamación en la cara, más acentuado en los párpados y con tinte algo violáceo. Acude entonces a la consulta de Dermatología del Hospital de Morón, decidiéndose su ingreso. Al examen dermatológico presentaba un cuadro cutáneo diseminado por la cara, parte superior del tórax, raíces de los miembros superiores y en rodillas, constituido por lesiones eritematosas, eritematovioláceas, eritematohipocrómicas y eritematopapulosas, así como edema facial, más acentuado en región periorbitaria y párpados.

Durante la estadía hospitalaria el paciente también manifiesta debilidad en las extremidades superiores, lo que le imposibilitaba elevarlas; dificultad para la deglución y ronquera. Estas manifestaciones fueron empeorando paulatinamente.

El examen físico de órganos y sistemas resultó negativo excepto el sistema osteomioarticular (SOMA), por la debilidad muscular notable. Todo este cortejo sintomático permite tener la impresión clínica de dermatomiositis. Por ello los estudios se orientan a la confirmación de este diagnóstico.

Se le indican estudios complementarios:

Hemograma: Hb 130g/l, Hto 0,42/l; leucocitos:  $5,2 \cdot 10^9/l$ ; eritrosedimentación: 40 mm/h; glicemia: 4,5 mmol/l; creatinina:  $53,4 \mu\text{mol/l}$ ; TGP: 18,5 UI; timol: 3,5 UMI; serología: no reactiva; ecografía abdominal: hígado con ecogenicidad normal, que no rebasa el reborde costal, bazo y riñones normales, no adenopatías intra abdominales; rayos X de esófago: normal; rayos X de cráneo: osteoporosis del dorso de la silla turca, no lesiones de la bóveda craneana; rayos X de tórax AP: imagen de aspecto nodular parahiliar derecha; rayos X de tórax lateral: imagen nodular que se proyecta sobre el hilio pulmonar derecho, comprometiendo al mismo; biopsia de piel y músculo: la histopatología corresponde a dermatomiositis.

Se interconsulta el caso con neumología y cirugía, se le realiza prueba funcional respiratoria, sin riesgo funcional respiratorio para una neumectomía y se decide operar al paciente. Durante el postoperatorio mejora el eritema y la inflamación, se mantiene la miositis.

El paciente fallece a los 40 días de operado por complicación respiratoria (sepsis).

El informe anátomo-patológico de la neumectomía es el siguiente: adenocarcinoma bien diferenciado del lóbulo medio e inferior del pulmón derecho.

## **DISCUSIÓN**

La dermatomiositis (polimiositis) es una conectivopatía, que afecta sobre todo a músculos, piel y tejido subcutáneo. Esta enfermedad es de etiología desconocida, pero suele asociarse a diversas enfermedades incluido el cáncer. El diagnóstico de sospecha es clínico y de laboratorio. La confirmación se efectúa mediante biopsia de piel y músculo, con hallazgos característicos de esta enfermedad en el 95% de los casos (1-2, 6, 10).

Este caso resultó ser un hombre de la raza blanca, de 67 años de edad que llevaba tres meses con manifestaciones cutáneas de dermatomiositis, inicialmente poco evidentes, lo que retrasó el diagnóstico, situación que como se plantea en la literatura suele suceder (1-2). Al continuar empeorando acude a su área de salud donde le imponen tratamiento con corticosteroides (prepnisona) oral, mejorando la sintomatología, pero reinstalándose cuando se suprimieron. Al ser ingresado y estudiado se confirma la dermatomiositis asociada a un cáncer de pulmón, patología que la literatura describe asociarse con más frecuencia en pacientes de mayor edad y considerada una expresión paraneoplásica (3, 5, 10), lo que coincide con este caso. Se le realizó neumectomía y después de la operación mejoran las manifestaciones cutáneas y el edema facial, similar a lo planteado en la bibliografía revisada (3, 5, 7, 9), no así la miositis. En este paciente no se pudo observar todo el proceso recuperativo, pues fallece por sepsis respiratoria a los 40 días de la intervención quirúrgica. Evidentemente resultó ser un paciente con esta expresión paraneoplásica, que, aunque presentaba manifestaciones clínicas, no fueron detectadas tempranamente, por lo que tampoco fue diagnosticado el carcinoma de pulmón en sus estadios iniciales.

Por lo representativo del caso, se considera importante transmitir la experiencia al personal médico de todos los niveles de atención de salud.

## **ABSTRACT**

Dermatomyositis or polymyositis is a systemic rheumatic disease that usually begins with vague prodromes especially the skin or muscles, which could be confused mainly with dermatitis of other causes, what delay the diagnosis. It was reviewed a literature that refers to this condition considered a connective tissue disease , it corroborated that is associated with several diseases, including cancer. Thats why it's presented a case with dermatomyositis diagnosis as an expression of lung cancer, in order to alert about the importance of early diagnosis because it may depend on patient survival.

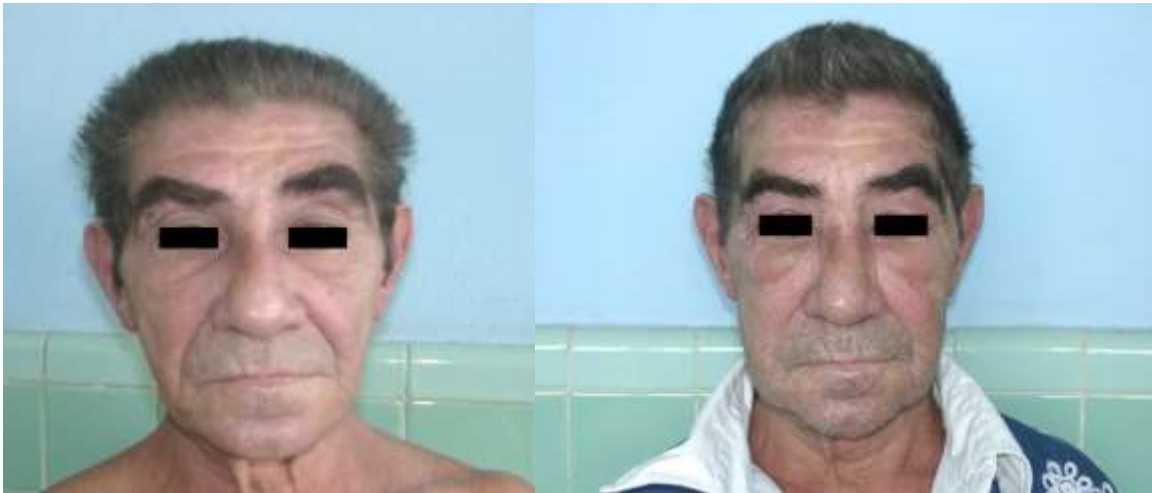**Keywords:** DERMATOMYOSITIS, POLYMYOSITIS, PARANEOPLASTIC

## **REFERENCIAS BIBLIOGRÁFICAS**

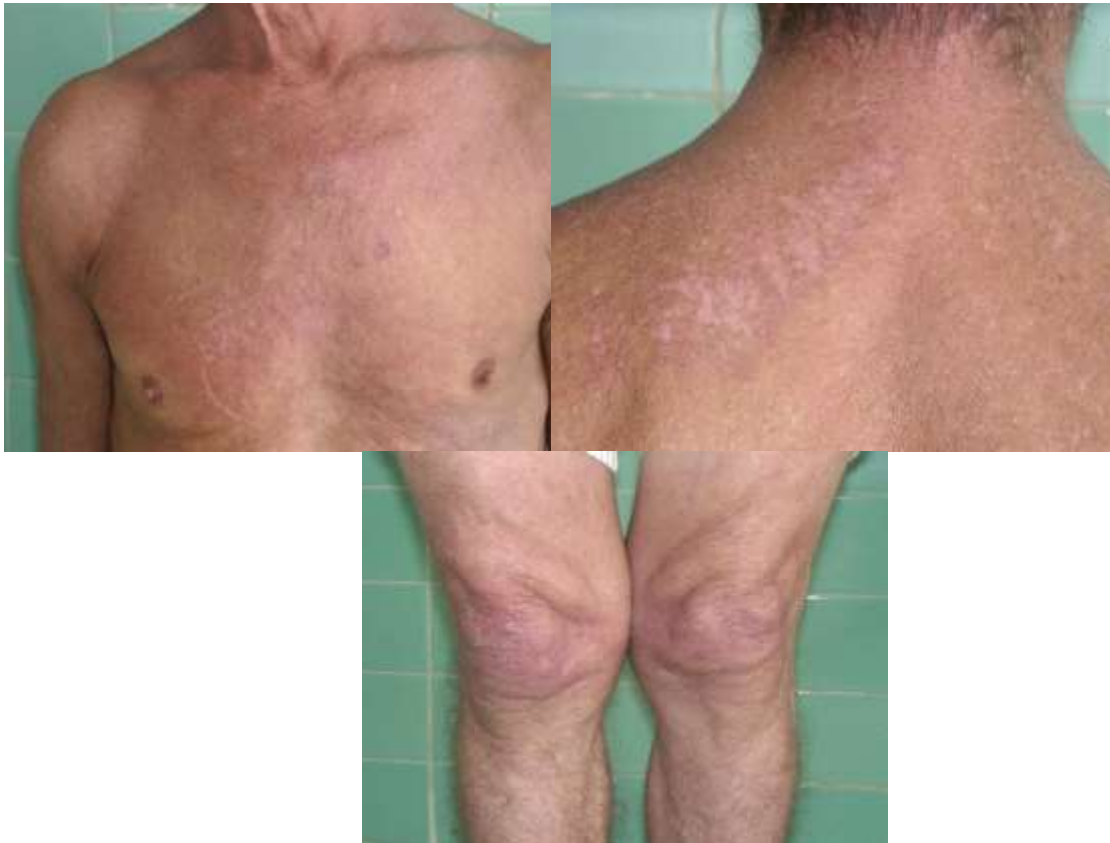1. Roca GR. Dermatomiositis y polimiositis. En: Roca GR. Temas de medicina interna. La Habana: Ciencias Médicas; 2002. p. 140-45.
2. Polimiositis y dermatomiostis. En: El Manual Merck. 11a ed. Madrid: Merck; 2007. p. 281-84.
3. Goldman L, Ausiello D. Goldman: Cecil Medicine. 23ed. Philadelphia, Pa: Saunders; 2007.
4. Selva O'Callaghan A, Trallero Araguás E. Miopatías inflamatorias. Dermatomiositis, polimiositis y miositis con cuerpos de inclusión. Reumatol Clin. 2008; 4:197-205.
5. Muñoz BE, Sat TM, Escobar AR, Telesnik GE, Méndez RC. Experiencia de 10 años en dermatomiositis juvenil. Rev Chil Pediatr. 2005; 76(4): 404-9.
6. Martínez OE, Sánchez MA, García TA. Dermatomiositis en el diagnóstico del cáncer: carcinoma de mama y vesícula biliar; Rev Oncol. 2005; 28(4); 193-6.

7. Hevia BD, Blanco PM, Guillén CA. Dermatomiositis. Un caso interesante. Boletín MGI 2003; 7(2): 12-5.
8. García Consuegra MJ. Manifestaciones cutáneas en las enfermedades reumáticas. Madrid. Hospital Universitario La Paso; 2003.
9. Dold S, Justiniano ME, Márquez J, Espinoza LR. Treatment of early and refractory dermatomyositis with infliximab: a report of two cases. Clin Rheumatol. 2007; 26:1186-1188.
10. Acosta DL, Esquivel D. Dermatoses paraneoplásicas. Rev Cienc Méd. 2008; 14(3): 27-36.

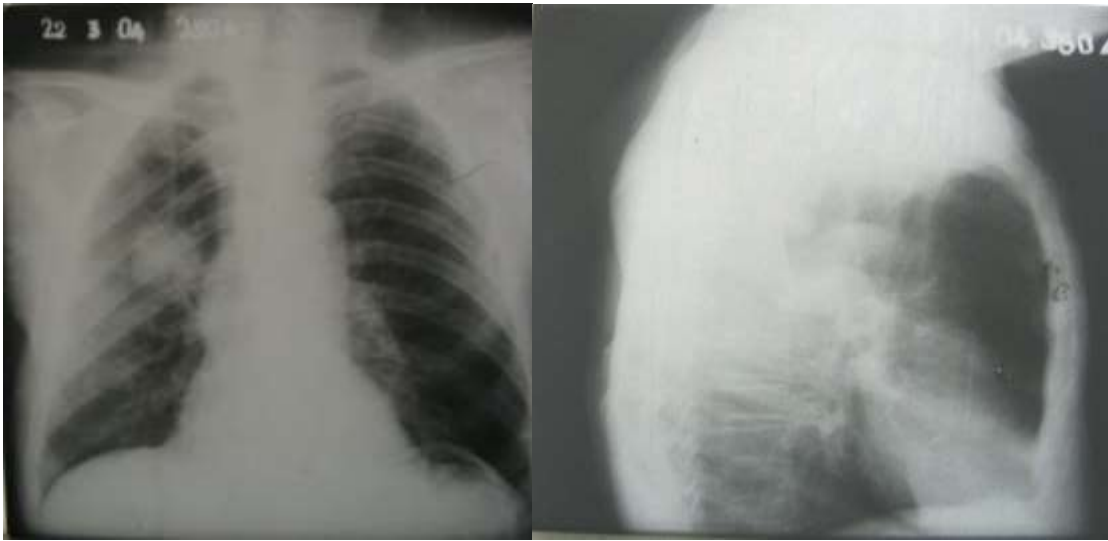
## ANEXOS



Paciente al momento del diagnóstico y posteriormente con edema facial más notable.



Principales localizaciones con lesiones de piel.



Rayos X de tórax AP y lateral donde se observa el carcinoma de pulmón.