

HOSPITAL PROVINCIAL GENERAL DOCENTE
"DR. ANTONIO LUACES IRAOLA"
CIEGO DE AVILA.

Urticaria pigmentosa. Presentación de un caso.

Urticaria pigmentosa. A case report.

Dunia Sotolongo Díaz (1), Odalis Perdomo Rosales (1), Anisia Yolanda Pérez Jiménez (2), Hilda Bárbara Alvarez Felipe (3).

RESUMEN

La urticaria pigmentosa es una de las varias formas de mastocitosis cutáneas, que ocurre donde hay demasiadas células inflamatorias (mastocitos) en la piel. Se observa con mayor frecuencia en niños de 3 meses a 3 años de edad. Se presentó un caso de una paciente lactante de 3 meses de edad, blanca, femenina, con antecedentes de salud. Al examen dermatológico presentó un cuadro cutáneo diseminado por la cara, el tronco y miembros inferiores, excepto palmas y plantas, constituido por pápulas, placas eritematosas amarronadas, con el signo de Darier positivo, como lo describe la literatura, e histopatológicamente con alteraciones propias de la enfermedad, que mostró un infiltrado inflamatorio denso de mastocitos maduros, con distribución liquenoide, situado en la dermis papilar y media, sin localización epidérmica. Un porcentaje de los niños con mastocitosis cutánea (urticaria pigmentosa) tiene un riesgo muy elevado de presentar un comportamiento clínico severo que, si no remite, tiende a convertirse en sistémica; de ahí la importancia de su seguimiento.

Palabras clave: URTICARIA PIGMENTOSA/diagnóstico, MASTOCITOSIS CUTANEA/diagnóstico. LACTANTE, INFORMES DE CASOS.

1. Especialista de 1er Grado en Dermatología. Máster en Enfermedades Infecciosas. Profesor Instructor.
2. Especialista de 1er Grado en Dermatología. Máster en Medicina Natural y Tradicional. Profesora Titular.
3. Especialista de 1er Grado en Pediatría. Profesor Instructor.

INTRODUCCIÓN

La urticaria pigmentosa es un cuadro producido por la acumulación anormal local o sistémica de células cebadas (mastocitos) que se caracteriza por lesiones cutáneas pigmentadas persistentes que pueden ser (máculas, pápulas, nódulos ampollas) que al frotarlas se forman ronchas. La evolución es benigna con tendencia a la curación espontánea, pero pueden afectarse órganos extracutáneos (1). El signo de Darier es constante sobre el área afectada, sin extenderse a piel vecina. Se observa con mayor frecuencia en niños, las lesiones aparecen antes de los 2 a 3 años de vida. El síntoma principal es la aparición de lesiones de color marrón en la piel. Los niños más pequeños pueden desarrollar una ampolla llena de líquido si se rascan. También se puede presentar enrojecimiento de la cara (2).

En la literatura revisada se observa que en Cuba se han publicado pocos casos con esta enfermedad y en pacientes adultos y en la provincia Ciego de Ávila no se reportan casos.

En el Servicio de Dermatología del Hospital Provincial de Ciego de Ávila, hasta el momento no se había diagnosticado en las consultas un caso de esta Genodermatosis; urticaria pigmentosa, como unas de las formas clínicas de la mastocitosis cutánea. Esta enfermedad se diagnosticó tempranamente lo que permite actuar en consecuencia dada la repercusión evolutiva de la enfermedad, porque el diagnóstico de comienzo tardío suele ser persistente o asociarse a afectación sistémica. Es por ello que el objetivo de este trabajo es dar a conocer el diagnóstico precoz de la

urticaria pigmentosa de esta lactante de tres meses de edad.

PRESENTACIÓN DE CASO

Lactante de 3 meses de edad, del sexo femenino, raza blanca, con antecedentes de salud. Es remitida desde el área de salud de la Policlínica de Ceballos. La madre refiere que la niña comenzó con la aparición de dos ronchas y encima de ellas la aparición de ampollas en el decursar de los días, y le aplicó indicado por el médico de la familia, loción de calamina tópicamente. La madre refiere que no había mejoría en el medicamento indicado por lo que es remitida a Consulta de Dermatología. Al examen dermatológico presentaba un cuadro cutáneo diseminado por la cara, el tronco y miembros inferiores, excepto palmas y plantas, constituido por pápulas, placas eritematosas amarronadas, con el signo de Darier positivo.

Se le indican estudios complementarios: hematológicos, química sanguínea y biopsia de piel. Hemograma: Hb 120g/l, Hto 0,32/l; leucocitos: 7,2·10⁹/l; eritrosedimentación: 20 mm/h; glicemia: 3 mmol/l; creatinina: 53,4mmol/l; TGP: 6 UI; serología: no reactiva; rayos x tórax negativo, en la biopsia de piel tomada por cirujanos pediatras la histopatología corresponde a urticaria pigmentosa. El diagnóstico fue confirmado con el informe histopatológico que mostró un infiltrado inflamatorio denso de mastocitos maduros, con distribución liquenoide, situado en la dermis papilar y media, sin localización epidérmica.

Se interconsulta el caso con Genética, no se recogen antecedentes familiares y se les brinda asesoramiento genético a los padres.

Diagnóstico: Mastocitosis cutánea (Urticaria Pigmentosa).

Conducta a seguir (CAS):

-Consejo genético.

-Valoración y seguimiento por un equipo multidisciplinario constituidos por: pediatras, dermatólogos y genetistas.

- Antihistamínicos para aliviar algunos de los síntomas como la picazón y el enrojecimiento de la piel.

DISCUSIÓN

La urticaria pigmentosa fue descrita por primera ocasión en 1869 por Nettleship y Tay, quienes reportaron lesiones cutáneas de color marrón que cuando se rascaban evolucionaban a edema e inflamación (3). Nueve años más tarde, en 1878, Sangster denominó a esta enfermedad "urticaria pigmentosa" (UP) (4). La urticaria pigmentosa es la forma más común de mastocitosis cutánea. Suele iniciarse de manera bimodal: un pico de incidencia desde el nacimiento hasta los 3 años de vida y otro entre la 2ª y 6ª décadas de la vida (5).

La etiopatogenia se desconoce, se considera como una genodermatosis, quizás autosómica dominante, pero no se ha logrado precisar la forma de transmisión, pues la mayoría de los casos se presentan sin historia familiar, consecutiva a una varicela, vaccinia o después de una virosis hepática (6). Este estudio coincide con lo planteado en la literatura por Saavedra y colaboradores (7) en la edad de aparición de la enfermedad, que plantea que usualmente se inicia en lactantes.

Las lesiones generalmente aparecen antes de los ocho meses de vida; de manera característica, ocurre la insidiosa y progresiva aparición de brotes lesionales, en sucesivos episodios de periodicidad variable, de escasas o cientos de placas maculares o papulohabonosas, levemente sobreelevadas, circulares u ovaladas bien demarcadas de color eritematomarronáceo o cetrino, de 2 a 6 mm de tamaño, muy pruriginosas. De distribución aleatoria centrípeta diseminada, con tendencia a la agrupación y coalescencia, tiene predilección topográfica por el tronco y las extremidades. Regularmente no afecta la piel cabelluda, la cara, las palmas ni las plantas. Un dato clínico evidente es la pigmentación oscura temporal que permanece después de estabilizarse la actividad inflamatoria de la enfermedad, motivo de preocupación estética, especialmente cuando abundan numerosas manchas marrón-violáceas arracimadas que simulan la piel del leopardo y que son difíciles de eliminar (8,9).

CONCLUSIONES

Los niños con mastocitosis cutánea (urticaria pigmentosa), un por ciento de ellos tienen un riesgo muy

elevado de presentar un comportamiento clínico severo, si no remite, tiende a convertirse en sistémica, de ahí la importancia del diagnóstico precoz.

ABSTRACT

Pigmentosa urticaria is one of the several forms of cutaneous mastocytosis that happen where there are too many inflammatory cells (mastocytes) in the skin. It is observed most frequently in children from 3 months to 3 years of age. A case of a breastfeeding of 3 months, feminine, white, with health antecedents was presented. Under the dermatological examination she presented a cutaneous episode scattered by the face, inferior trunk and members, respecting palms and plants, constituted by papules, brownish erythematous blotch, with the sign of positive Darier, and histopathologically with own alterations of the disease, that showed a dense inflammatory infiltrating of mature mast cells, with lichenoid distribution, located in the papillary dermal and media, without epidermic location. Children with cutaneous mastocytosis (urticaria pigmentosa), a percent of them have a very high risk to present a severe clinical behavior, if it does not send, tends to become sistemic, because of this the importance of their monitoring.

Key words: URTICARIA PIGMENTOSA/diagnostic, CUTANEOUS MASTOCYTOSIS/diagnostic, BREASTFEEDING, CASES REPORT.

REFERENCIAS BIBLIOGRÁFICAS

1. Domonkos AN, Andrews. Tratado de Dermatología. La Habana: Científico Técnica; 1983.
2. Urticaria pigmentosa [Internet]. 2010 [actualizado 10 Oct 2010; citado 12 Ene 2012]. [aprox. 4 pantallas]. Disponible en: <http://www.nlm.nih.gov/medlineplus/spanish/ency/article/001466.htm>
4. Nettleship E, Tay W. Rare forms of urticaria. Br Med J. 1869; 2:323-30.
5. Sangster A. An anomalous mottled rash, accompanied by pruritus, factious urticaria and pigmentation, "urticaria pigmentosa". Transaction Clin Soc London. 1878; 11:161-163.
6. Spada J, Lequio M, Pyke MA, Hernández M, Chouela E. Urticaria pigmentosa: dos presentaciones clínicas diferentes en pediatría. Arch Argent Pediatr [Internet]. 2011 [citado 12 Feb 2012]; 109(4): [aprox. 14 p.]. Disponible en: http://www.scielo.org.ar/scielo.php?pid=S0325-00752011000400016&script=sci_arttext&tIng=en
7. Nisa Akay B, Kittler H, Sanlı H, Harmankaya K, Anadolu R. Dermoscopic findings of cutaneous mastocytosis. Desmato [Internet]. 2009 [citado 12 Feb 2012]; 218(3): 226-230. Disponible en: <http://content.karger.com/produktedb/produkte.asp?doi=182260>
8. Saavedra T, Figueroa A, Arellano J, Orellana Y, Carreño L, Gutiérrez L. Mastocitoma solitario cutáneo. Rev Chil Dermatol [Internet]. 2008 [citado 12 Feb 2012]; 24(4):337-340. Disponible en: <http://bases.bireme.br/cgi-bin/wxislind.exe/iah/online/?IscScript=iah/iah.xis&src=google&base=LILACS&lang=p&nextAction=lnk&exprSearch=523683&indexSearch=ID>
9. Pérez Elizondo AD, Zepeda Ortega B, del Pino Rojas GT. Urticaria pigmentosa: un enfoque actual. Rev Alergia Méx [Internet]. 2009 [citado 12 Feb 2012]; 56(4):124-35. Disponible en: <http://www.medigraphic.com/pdfs/revalेमex/ram-2009/ram094e.pdf>
10. Smoller BR, Hiatt KM. Differential diagnosis of normal skin. Dermopathology: the basics [Internet]. Boston: Springer Science Business Media; 2009 [citado 12 Feb 2012] [aprox. 36 pantallas]. Disponible en: <http://www.springerlink.com/content/h70k83w7122rx755/>

ANEXOS

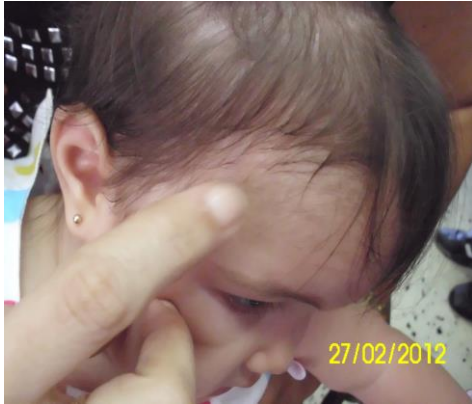

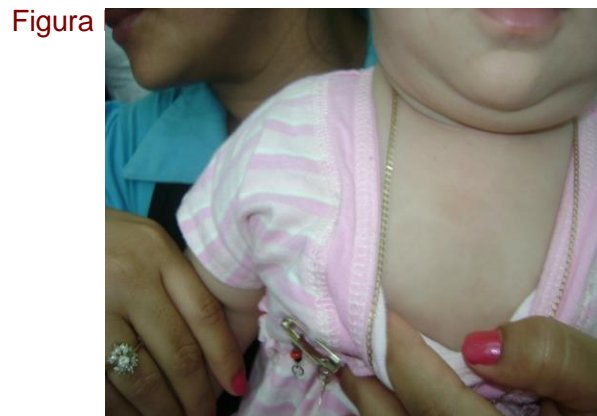
Figura No.1

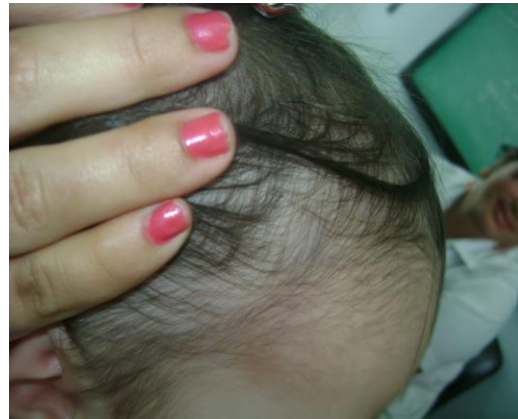

Figura No.2

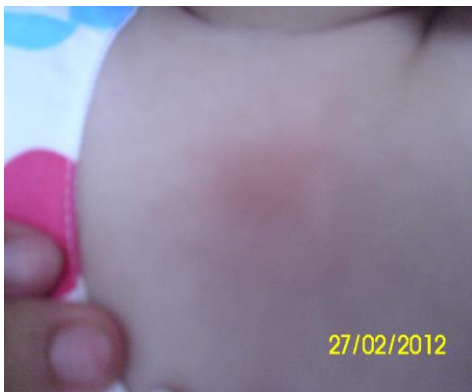

Figura No.3



Figura

Figura No.4

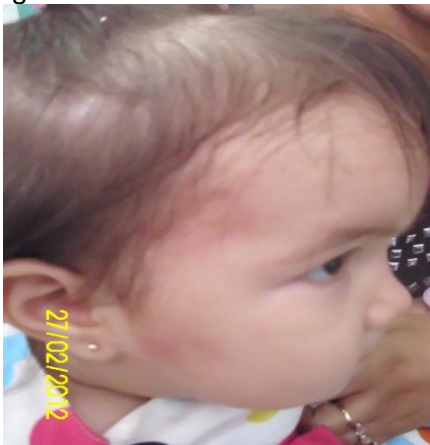

Figura No.5

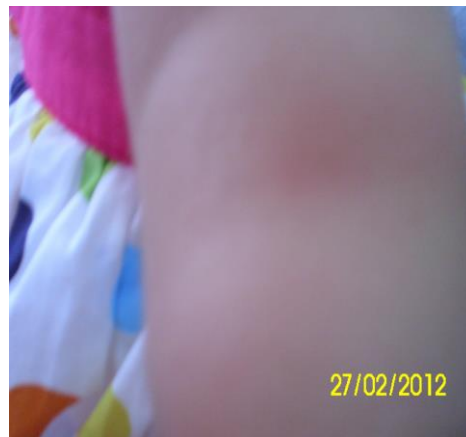

Figura No.6.