

HOSPITAL PROVINCIAL GENERAL DOCENTE
"DR. ANTONIO LUACES IRAOLA"
CIEGO DE ÁVILA

Asociación Vacter Limb. Presentación de un caso.

Vacter Limb Association. A case Presentation.

Jaqueline Broughton Ferriol (1), Mirta Susana Pino Muñoz (2), Marlene Pérez Randolph (3), Yenisey Morffi Lima (4), Giselle González Ramírez (5), Iranaka Avello Benedico (6).

RESUMEN

El VACTERL designa un conjunto de anomalías, cada una de ellas producida por causas distintas, que afecta a varias estructuras del organismo y se debe a un trastorno producido entre la cuarta y la sexta semana del desarrollo embrionario. Es muy raro y sólo se han descrito unos 250 casos en todo el mundo. Se presenta el caso de un recién nacido hijo de madre con diabetes gestacional, gemelar, que muestra malformaciones compatibles con un defecto primario del desarrollo (asociación de malformaciones Vertebrales, Anales, Cardíacas, Traqueo-esofágicas, y de Extremidades), con otros defectos menores asociados.

Palabras clave: ANOMALÍAS CONGÉNITAS, RECIÉN NACIDO.

1. Especialista de 1er Grado en Neonatología.
2. Especialista de 2do Grado en Neonatología. Profesora Asistente
3. Especialista de 1er Grado en Pediatría. Profesora Asistente
4. Especialista de 1er Grado en Medicina General Integral y Neonatología.
5. Especialista de 1er Grado en Medicina General Integral. Residente de 3er año en Neonatología.
6. Especialista de 1er Grado en Medicina General Integral y Neonatología. Profesora Asistente.

INTRODUCCIÓN

La asociación Vacter limb (VACTERL) responde al acrónimo de defectos vertebrales, malformaciones anales, anomalías cardíacas congénitas, alteraciones tráqueo-esofágicas, malformaciones renales y alteraciones en las extremidades ("Limbs" en inglés), fundamentalmente de la zona radial, generalmente estos niños no tienen afectación del sistema nervioso central, por tanto, tienen un desarrollo cerebral normal (1-2). La combinación VACTERL e hidrocefalia es una condición poco frecuente que ha sido descrita con herencia autosómico recesiva, dominante y ligada al sexo, aunque también se han descrito casos esporádicos (3).

Se exigen tres de las seis malformaciones mayores para definir el VACTERL, pudieran existir otras múltiples anomalías asociadas, si bien algunos autores lo han definido con sólo dos criterios mayores (4).

El pronóstico de las personas con VACTERL depende del compromiso y gravedad que presenten las malformaciones cardíacas asociadas, lo cual puede ocasionar la muerte de alrededor del 57% de los bebés antes del primer año de vida (5).

Descripción del caso:

Recién nacido hijo de madre primigesta, de 18 años de edad, con diagnóstico de diabetes gestacional, ausencia de ingesta de teratógenos conocidos durante la gestación, así como de consumo de alcohol, tabaco, y drogas de abuso. Nace producto de un parto distócico por cesárea debido a gemelaridad, edad gestacional correspondiente 35 semanas por test de Capurro B, Apgar 3/5/7, líquido amniótico claro, tiempo de rotura de la membrana: en el acto quirúrgico; presentación: cefálico, 1er gemelar, dicorial, diamniótico, peso al nacer: 1848 gramos (evaluación nutricional: menor del 3er percentil). Es necesaria la intubación endotraqueal y ventilación desde el salón de partos, dada la depresión. Además, presenta rasgos de prematuridad, bajo peso al

nacer, y malformaciones somáticas evidentes, tales como: extremidad superior izquierda con acortamiento y ausencia del dedo índice y pulgar (Figura No.1); extremidad superior derecha: dedo pulgar de implantación baja, hipostasia y ano imperforado. (Figura No. 2)

Se realiza estudio hemogasométrico donde se observa hipoxemia.

En los estudios radiológicos aparece: Atresia esofágica con fístula tráqueo-esofágica distal (Figura No. 3), y malformaciones en las extremidades dadas por ausencia del radio en lado izquierdo, ausencia de la falange del dedo pulgar de la mano derecha, enfermedad de membrana hialina grupo III (EMH G-III) y malformación anorrectal variedad baja.

Se indica ecocardiograma en el que se puede observar drenaje anómalo parcial de las venas pulmonares con la consecuente dilatación de cavidades derechas.

En el servicio de neonatología se inicia tratamiento intensivo de acuerdo al cuadro clínico presentado y el resultado de los estudios. Se interconsulta con cirugía pediátrica después de lograr la estabilización respiratoria y hemodinámica, haciéndose el planteamiento diagnóstico de Asociación VACTERL.

A las 24 horas se realiza anoplastia, y gastrostomía. Se mantiene ventilándose en modalidad espontánea, con necesidad de poner tratamiento antibiótico por presentar una bronconeumonía química, como consecuencia de la fístula tráqueo-esofágica distal. Es reintervenido a los cinco días de nacido para corrección de la atresia esofágica. La evolución postoperatoria es desfavorable, con síndrome de enfriamiento y fallece a los 6 días de nacido en estado de shock irreversible.

DISCUSIÓN

Alrededor del 3% de todos los recién nacidos vivos tienen algún tipo de malformación congénita, esta puede ser única o asociarse a otras anomalías, las enfermedades dismórficas se distinguen clínicamente por un patrón característico de los defectos congénitos (6).

En 1972, Quan y Smith emplearon por primera vez el acrónimo VATER para definir la asociación de las siguientes malformaciones congénitas: defectos vertebrales, atresia anal, fístula tráqueo-esofágica con o sin atresia y displasia radial. Un año más tarde, estos mismos autores incluyeron la displasia renal. Temtamy y Miller añadieron las malformaciones cardiovasculares (comunicación interventricular y/o arteria umbilical única) y, desde 1975, Nora y cols. proponen el acrónimo VACTERL para definir la agrupación de defectos vertebrales, atresia anal, malformaciones cardiovasculares, fístula tráqueo-esofágica con o sin atresia, displasia renal y deformidades de los miembros (limbs) (7,4). Tradicionalmente conocido con el nombre de "asociación VACTERL", en 1998 Martínez Frías y cols proponen sustituirlo por "Defecto primario del desarrollo VACTERL", el cual define las malformaciones de origen blastogénico, se reserva el término de "Asociación" para las anomalías acontecidas durante la organogénesis.

La incidencia de este defecto del desarrollo primario se estima en 1,6/10.000 recién nacidos, afecta en un porcentaje mayor a varones (2,6 a 1), y rara vez se presenta más de una vez en una familia (4). El ano imperforado se presenta en alrededor del 55% de los casos, los defectos del esófago se manifiestan en cerca del 70%, entre el 15% y el 33% también tendrán enfermedad cardíaca congénita, los defectos de los miembros, se presentan en el 70% de los nacimientos. Se ha descubierto una relación entre estos defectos y los renales. En los bebés con malformaciones en los dedos de ambas manos suelen presentarse complicaciones en ambos riñones; del mismo modo si sólo se ve afectada una mano, las complicaciones renales se darán en el riñón del mismo lado (5).

Si bien la etiología de los defectos múltiples se desconoce en los casos de VACTERL, se cree que forma parte de diversos síndromes que comparten defectos del desarrollo del tubo neural y del mesodermo caudal. Por otra parte, se estima que las malformaciones ocurren antes del 35avo día del desarrollo embrionario, lo que condiciona las diversas alteraciones tisulares que dan origen a las distintas anomalías. Hasta ahora se ha relacionado con mutación 12, 13 y con agentes teratógenos relacionados con: infecciones, drogas, anticonceptivos, antihipertensivos, anticonvulsivantes e incluso con la diabetes materna e infertilidad previa (8-9).

Dentro del amplio abanico de particularidades, el Vacterl, provoca que cada niño con esta enfermedad sea único, ya que los defectos que puede portar son realmente diferentes de cualquier otro niño con la misma asociación.

Como herramienta de diagnóstico, el ultrasonido para examinar al feto ha sido de gran ayuda al detectar anomalías antes del nacimiento.

En un mismo sentido, lamentablemente no existe aún un tratamiento curativo de la enfermedad, sino que se utiliza un tratamiento de soporte, en dependencia de la extensión y la severidad de las lesiones, se corrigen quirúrgicamente y a través de rehabilitación.

Tovar S y col reportan que, en un estudio realizado en Honduras, en una serie de 20 años con 208 niños, la mortalidad en el período neonatal fue de 28%. En cambio, más allá del período neonatal, la mortalidad disminuyó mucho. Es importante señalar que en las últimas décadas se ha evidenciado un aumento constante en la supervivencia de los niños afectados (9,5).

ABSTRACT

VACTERL designates a set of anomalies, each one of them produced by different causes, that affect several structures of the organism and is owing to an upset produced between the fourth and sixth week of the embryonic development. It is very rare and only 250 cases have been described throughout the world. The case of new born, son of mother with gestacional diabetes appears, twin, that shows to compatible malformations with a primary defect of VACTERL development (association of Vertebral, anal, cardiovascular, Tracheo-esophageal, and limb, with other smaller associate defects.

Key words: CONGENITAL ABNORMALITIES; INFANT, NEWBORN.

REFERENCIAS BIBLIOGRÁFICAS

1. Álvarez Caro F, Gómez Farpón A, Arias Llorente RP, Ibáñez Fernández MA, Coto Cotallo GD, López Sastre JB. Cuadro polimalformativo en un recién nacido. Asociación VACTERL con bazo supranumerario. *An Pediatr (Barc)*. 2008; 69(06):583-5.
2. Hernández Herrera RC, Padilla Martínez YM, Esquivel Izaguirre DM. Pseudosindactilia y amputación como principales signos del síndrome de bandas amnióticas. Caso clínico. *Bol Med Hosp Infant Mex*. 2011; 68(1):54-57.
3. Castro GL, Durán PMA. Asociación VACTER. *Rev Med Hosp Gen México*, 2001; 64(3): 143-146.
4. De Hoyos López MC, Pascual Pérez JM, Aragón García MP. Defecto primario del desarrollo VACTERL en hija de madre con diabetes tipo 1. *Bol Pediatr*. 2001; 41: 36-40.
5. Izquierdo M, Avellaneda A. Síndrome de Vacterl, una dolencia enigmática [Internet]. 2010 [citado 21 Sep 2011]. [aprox. 4 pantallas]. Disponible en: <http://discapacidadrosario.blogspot.com/2010/09/sindrome-de-vacterl-una-dolencia.html>
6. Aviña Fierro JA, Terence Wilson B. Síndrome dismórfico con anomalías congénitas múltiples: clasificación actual. *Rev Mexicana Pediatr [Internet]*. 2009 [citado 21 Sep 2011]; 76(3):132-135. Disponible en: <http://new.medigraphic.com/cgi-bin/resumenMain.cgi?IDARTICULO=21649>
7. Nazer J, Ramírez C, Cifuentes L. Atresia de esófago y sus asociaciones preferenciales. *Rev Chil Pediatr*. 2011; 82(1): 35-41.
8. Urdaneta Carruyo E, Hernández Urdaneta R, Flórez Acosta DC, Urdaneta Contreras AV, Sosa Aranguren CD, Reco Machado MJ. Daño renal agudo en un recién nacido con riñón único y asociación VACTERL. *Rev Mex Pediatr*. 2010; 77(6); 253-256.
9. Tovar S, Alvarenga R, Navarro JJ, García S. Asociación VACTERL: Reporte de un caso. *Honduras Pediatr*. 2000; 21(2):15-18.

ANEXOS

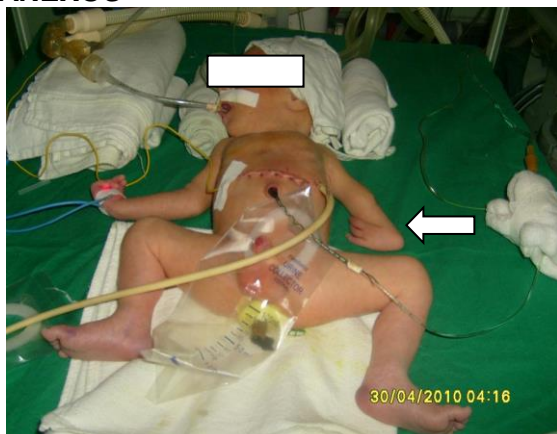

Figura No. 1. Acortamiento de la extremidad y ausencia de dedos (índice y pulgar).

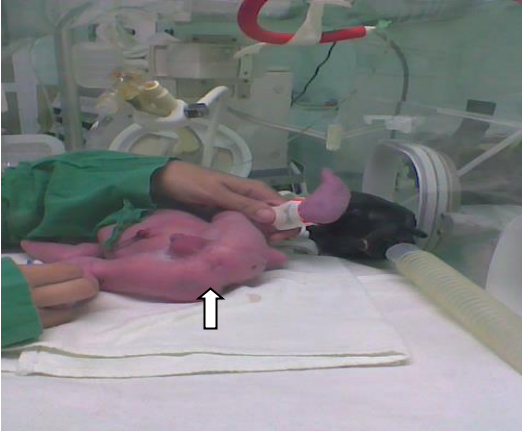

Figura No. 2. Presencia de ano imperforado

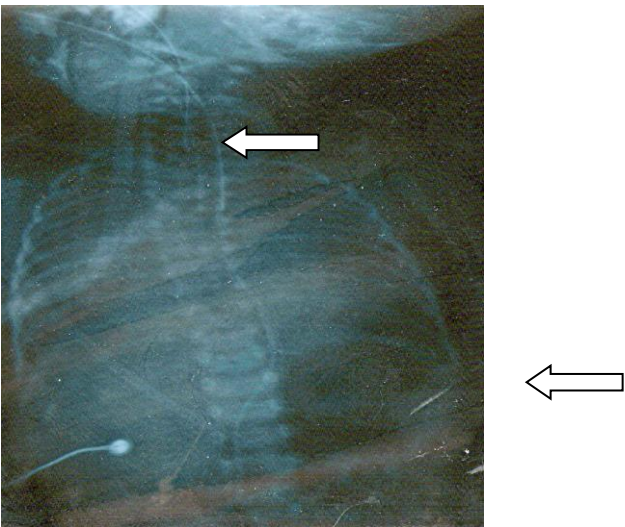


Figura No. 3. Sonda nasogástrica retenida en bolsón esofágico superior con presencia de aire en la cámara gástrica. (Atresia esofágica con fístula distal)