

HOSPITAL PROVINCIAL GENERAL DOCENTE
"DR. ANTONIO LUACES IRAOLA"
CIEGO DE AVILA

Fibrosarcoma nasosinusal. Presentación de tres casos.
Nasosinusal fibrosarcoma. Presentation of three cases.

Luis Ernesto Pérez Paz (1), René Sotolongo Expósito (2), Mario A. Pérez Laffitte (2), Marco A. Hernández Palmero (2).

RESUMEN

Este trabajo hace referencia a tres casos de tumor nasosinusal o fibrosarcoma, entidad poco frecuente en el medio. Se presentan tres pacientes operados en el Servicio de Otorrinolaringología del Hospital Provincial General Docente "Dr. Antonio Luaces Iraola" de Ciego de Ávila, de fibrosarcoma nasosinusal con invasión orbitaria, fosa pterigomaxilar, senos etmoidales y esfenoidales; dos de ellos fallecieron, uno a los 18 meses por complicación endocraniana y el otro por fallo multiorgánico causado por anemia aguda; el otro se recuperó satisfactoriamente. Se hace una revisión del tema para apoyar el diagnóstico y manejo de los casos.

Palabras clave: FIBROSARCOMA, NEOPLASIAS NASALES.

1. Especialista 2do Grado en Otorrinolaringología.
2. Especialista 1er Grado en Otorrinolaringología.

INTRODUCCIÓN

Los tumores malignos de la nariz y cavidades paranasales son relativamente poco frecuentes, representando el 0.2% de los tumores malignos del organismo y aproximadamente el 0.3% de los tumores del tracto aerodigestivo superior (1-2).

Son más frecuentes en hombres que en mujeres, en proporción de 2:1, se presentan habitualmente entre la quinta y séptima década de la vida y entre los factores predisponentes se destaca la exposición a sustancias tóxicas como el níquel, cromo, hidrocarburos volátiles y fibras orgánicas encontradas en la madera, calzado e industrias (2-4).

El fibrosarcoma es definido por la organización mundial de la salud (OMS) como un tumor maligno, caracterizado por la presencia de haces entrelazados de fibras colágenos y por la ausencia de otro tipo de estructura histológica, tales como hueso o cartílago (3-4).

De todos los tumores, solo el 1% corresponde a sarcomas primarios, el 36% son fibrosarcomas. De estos, sólo del 5 al 15% se localiza en cabeza y cuello. Por consiguiente, es raro encontrarlos en la práctica clínica habitual.

Caso clínico No. 1

Mujer de 88 años de edad, blanca, con antecedentes de rinopatía alérgica desde pequeña, demencia senil y de haberse operado hace 10 años de una sinusitis polipoidea, lo que no resolvió completamente el cuadro obstructivo nasal.

Hace aproximadamente diez u once meses comenzó a presentar dolor en la región geniana derecha con aumento de volumen de la pirámide nasal, mejilla con exoftalmia maligna y pérdida de la visión del ojo derecho, además de epistaxis frecuentes de pequeña cuantía y obstrucción nasal.

La exploración ocular del ojo derecho demostró epifora, proptosis y pérdida de la visión. En la rinoscopia anterior se apreció una tumoración de aspecto polipoideo que ocupaba toda la fosa nasal derecha con desviación del septum nasal hacia la izquierda y sangrante al tacto.

Nasofaringe ocupada con una tumoración de aspecto polipoideo brillante sin ulceraciones en su superficie, de color grisáceo; examen de cuello: negativo; hemoquímica sanguínea sin alteraciones. Se realiza Rx de senos perinasales (mentonasoplaca) en los cuales se observa una radiopacidad total de la fosa nasal derecha y seno maxilar derecho que se extiende a seno etmoidal con destrucción ósea de la pared medial y superior del seno maxilar que invade región orbitaria e impresiona una invasión de la fosa pterigomaxilar.

El resultado de la tomografía axial computarizada (TAC) de senos paranasales demuestra masa hiperdensa que ocupa todo el seno maxilar derecho, fosa nasal con destrucción ósea de la pared medial del seno maxilar y piso de órbita con destrucción del seno etmoidal, esfenoidal y región pterigo maxilar.

Se realizó biopsia por punción de la tumoración de fosa nasal derecha y se constata un tumor nasosinusal maligno (fibrosarcoma). Se procede, previa discusión en colectivo y con el consentimiento informado de los familiares, a realizar una maxilectomía subtotal (supraestructura) con enucleación y exenteración de órbita derecha, se presentó una fístula cefalorraquídea por extirpación tumoral que se reparó con cera hemostática sin complicaciones postoperatorias inmediatas. A las 10 semanas de operada, producto del estado mental de la paciente, sufrió un autotraumatismo con laceración y dehiscencia del colgajo yugal (Fotos de la No. 1 a la No. 1C).

Además, se realizó TAC de control donde se observó imagen compatible con una posible recidiva tumoral.

Caso clínico No. 2

Paciente de 93 años de edad, blanca, femenina, con antecedentes de haberse operado hace aproximadamente 5 años de un tumor nasal que no resolvió el cuadro obstructivo nasal, y en ocasiones epistaxis.

Hace 3 años acude a la consulta de Otorrinolaringología por presentar diplopía y dolor en la región geniana derecha, con exoftalmia, epifora y aumento de volumen de la región geniana derecha, además de pérdida de la visión del ojo derecho, epistaxis y obstrucción nasal derecha. La exploración del globo ocular derecho se acompañó de proptosis, epifora y pérdida de la visión. En la rinoscopia anterior se constata una tumoración de aspecto poliploide, con áreas de necrosis que ocupa toda la fosa nasal derecha, desviando el septum nasal a la izquierda y sangramiento al tacto, además, signos de infección local aguda; examen de cuello: negativo; hemoquímica sanguínea sin alteraciones. Se realiza Rx de senos perinasales en el que se observa una radiopacidad total del seno maxilar derecho y fosa derecha con destrucción ósea de las paredes del seno y del piso de la órbita. Se realiza TAC de senos perinasales, con resultados idénticos al caso anterior.

Se realizó biopsia por parche de la lesión nasal cuyo resultado fue un fibrosarcoma nasosinusal. (Fotos de la No. 2 a la No. 2D).

Caso clínico No. 3

Paciente de 38 años de edad, negro, masculino, con antecedentes de ser fumador inveterado, alcohólico, con estado nutricional depauperado, que hacía alrededor de 10 años fue operado de un tumor nasal sangrante de fosa nasal izquierda que no resolvió completamente las epistaxis y la obstrucción nasal.

Hace alrededor de dos años acudió a la consulta de cabeza y cuello, donde se le diagnosticó un tumor nasal compatible con un fibrosarcoma nasosinusal que no quiso operarse. Seis meses más tarde acude a consulta de cuerpo de guardia por presentar cefalea intensa, aumento de volumen exofístico de la pirámide nasal con destrucción de piel, cartílago y hueso e invasión de la mejilla y región orbitaria con proptosis, diplopía y pérdida de la visión. Además, presentó

parálisis facial periférica y metástasis cutánea y de la región pterigomaxilar y parotídea izquierda.

Se decide ingreso y se indica estudio sanguíneo, se constata una anemia aguda de 4.5 g/l, y se decide transfundir 500 ml de glóbulos rojos en la sala de hemoterapia, donde presenta fallo multiorgánico y fallece por infarto agudo del miocardio (IMA) (Foto No. 3).

DISCUSIÓN

El fibrosarcoma es un tumor relativamente poco frecuente, aunque es uno de los más frecuentes tumores malignos de tejidos blandos. Representa el 36% de los sarcomas primarios. De estos, solo un 5% se presenta en cabeza y cuello (4-5). El diagnóstico se hace fundamentalmente por la clínica y en específico por la histología, de aquí que tengan dos formas clínicas fundamentales:

1. Fibrosarcoma periférico o periostio: nace a partir de la capa externa fibrosa del periostio y desde allí se extiende hacia partes blandas. No llega a invadir la médula ósea. Está limitado por una cápsula que no suele presentar atipias ni aberraciones nucleares. Por lo general es de crecimiento lento.
2. Fibrosarcoma central o medular: Se inicia en el interior del hueso y en su crecimiento perfora la cortical e invade partes blandas vecinas. Puede presentar aspectos histológicos variables, desde aquellos muy malignos hasta formas poco malignos.

El diagnóstico diferencial se puede hacer con los tumores benignos nasosinuales (osteomas y mucocelos), las enfermedades específicas (Lues, TB, Hansen) los cuáles cursan con primoinfección, fistulizaciones externas y trastornos sensitivos, a pesar de que provocan, al igual que el fibrosarcoma, destrucción ósea; también hay que diferenciarlo de la sinusitis maxilar crónica purulenta e hiperplásica; el diagnóstico final lo da el resultado de la biopsia (6-7).

El tratamiento de elección es la cirugía, algunos autores han llegado al consenso de que el método más aceptado es la combinación de radioterapia y cirugía (6-9).

La quimioterapia ha sido utilizada en forma neoadyuvante, adyuvante e intrarterial con resultados contradictorios; se reserva su indicación para la enfermedad recurrente, ya sea local o a distancia (10-11).

La ocurrencia de complicaciones es mayor en resecciones cráneo-faciales, especialmente la fístula de líquido cefalorraquídeo, meningitis y neumatoceles a tensión.

A dos de los pacientes presentados se les realizó una maxilectomía subtotal (supraestructura) con enucleación y exenteración de órbita, donde se encuentra una fístula cefalorraquídea en el transoperatorio por extirpación tumoral, lo cual concuerda con lo encontrado en la literatura mundial (11-12).

La paciente número 1 presentó una evolución oncológica y funcional satisfactoria hasta las 10 u 11 semanas de operada, fecha en que la TAC evolutiva mostró imagen compatible con una posible recidiva tumoral con deshisencia traumática del colgajo yugal a nivel de ángulo interno del ojo derecho. Fallece, a los 18 meses de operada, por una complicación endocraniana (Foto No.1).

La paciente número 2 a los 3 años de operada continuaba sin recidiva tumoral, pero presenta demencia senil avanzada (Foto No. 2D).

El paciente número 3 llegó en estadio terminal y solo se le pudo hacer tratamiento paliativo (Foto No. 3).

ABSTRACT

This work makes reference to three cases of nasosinusal or Fibrosarcoma tumor, an uncommon entity in our environment. It's presented three operated patients in Otolaryngology teaching Provincial Hospital service "Dr. Antonio Luaces Iraola" from Ciego de Avila, of nasosinusal fibrosarcoma with orbital invasion, pterygopalatine cavity, ethmoidal and sphenoid sinuses; two of them died, one 18 months after by endocranial complication and the other by multiorgan failure caused by acute anemia; the third one was recovered successfully. A review of the topic is done to support diagnosis and case management.

Key words: FIBROSARCOMA, NOSE NEOPLASMS

REFERENCIAS BIBLIOGRÁFICAS

1. Yamaguchi S, Nagasawa H, Suzuki T, Fujii E, Iwaki H, Takagi M, et al. Sarcomas of the oral and maxillofacial region: a review of 32 cases in 25 years. *Clin Oral Investig*. 2004; 8: 52-5.
2. Richards SV, Welch DC, Burkey BB, Bayles SW. Alveolar soft part sarcoma of the mandible. *Otolaryngol Head Neck Surg*. 2003; 128: 148-50.
3. Sturgis EM, Potter BO. Sarcomas of the head and neck region. *Curr Opin Oncol*. 2003; 15: 239-52.
4. Loh ML, Ahn P, Pérez Atayde AR, Gebhardt MC, Shamberger RC, Grier HE. Treatment of infantile fibrosarcoma with chemotherapy and surgery: results from the Dana-Farber Cancer Institute and Children's Hospital, Boston. *J Pediatr Hematol Oncol*. 2002; 24: 722-6.
5. Mardinger O, Givol N, Talmi Y, Taicher S. Osteosarcoma of the jaw: the Chaim Sheba Medical Center experience. *Oral Surg Oral Med Oral Pathol Oral Radiol Oral Endod*. 2001; 91: 445-51.
6. Antonescu CR, Erlandson RA, Huvos AG. Primary fibrosarcoma and malignant fibrous histiocytoma of bone, a comparative ultrastructural study: evidence of a spectrum of fibroblastic differentiation. *Ultrastruct Pathol*. 2000; 24: 83-91.
7. Hinarejos P, Escuder MC, Monllau JC. Fibrosarcoma at the site of a metallic fixation of the tibia, a case report and literature review. *Acta Orthop Scand*. 2000; 71: 329-32.
8. Papagelopoulos PJ, Galanis E, Frassica FJ. Primary fibrosarcoma of bone. Outcome after primary surgical treatment. *Clin Orthop*. 2000; 373: 88-103.
9. Peabody TD, Gibbs CP, Simon MA. Evaluation and staging of musculoskeletal neoplasms. *J Bone Joint Surg Am*. 1998; 80: 1204-18.
10. Sanguenza OP, Requena L. Neoplasms with neural differentiation: A review. Part II: Malignant neoplasms. *Am J Dermatopathol*. 1998; 20:89-102.
11. Le Smeele PJ, Kostense I, Van der Waal GB. Effect of chemotherapy on survival of craniofacial osteosarcoma: A systematic review of 201 patients. *J Clin Oncol*. 1997; 15: 36.
12. Alameda YA, Perez-Mitchell C, Busquets JM. Nasal cavity ossifying fibrosarcoma: an unusual fibro-osseous neoplasm. *Ear Nose Throat J [Internet]*. 2010 [citado 15 Abr 2011]; 89(11): [aprox. 9 p.]. Disponible en: <http://www.ncbi.nlm.nih.gov/pubmed/21086263>
13. Cadir B, Karahan N, Nasir S, Aydin MA, Suha Turkaslan S. Unusual synchronous presentation of maxillary sinus fibrosarcoma and gemistocytic astrocytoma with a complication called leukocytoclastic vasculitis: a case report. *Eur J Dent [Internet]*. 2009 [citado 15 Abr 2011]; 3(3):[aprox. 12 p.]. Disponible en: <http://www.ncbi.nlm.nih.gov/pmc/articles/PMC2741197/>
14. Yates G, Landon B, Edwards G. Investigation and clinical application of a novel axial pattern flap for nasal and facial reconstruction in the dog. *Austr Vet J [Internet]*. 2007 [citado 15 Abr 2011]; 85(3): [aprox. 8 p.]. Disponible en: <http://onlinelibrary.wiley.com/doi/10.1111/j.1751-0813.2007.00111.x/full>
15. Nai Alborghetti G, Ramalho Neto Cardoso G. Solitary fibrous tumor of the nasal cavity. *Braz J Otorhinolaryngol [Internet]*. 2009 [citado 23 Abr 2011]; 75(5): [aprox. 10 p.]. Disponible en: http://www.scielo.br/scielo.php?script=sci_arttext&pid=S1808-86942009000500029&lng=en
16. Greci V, Mortellaro CM. Inflammatory polyps of the nasal turbinates of cats: an argument for designation as feline mesenchymal nasal hamartoma. *J Feline Med Surg [Internet]*. 2011 [citado 13(4): [aprox. 6 p.]. Disponible en: http://www.sciencedirect.com/science?_ob=ArticleURL&_udi=B6WJC-527VX03-1&_user=10&_coverDate=04%2F30%2F2011&_rdoc=1&_fmt=high&_orig=gateway&_origin=gateway&_sort=d&_docanchor=&view=c&_searchStrId=1728291621&_rerunOrigin=scholar.google&_acct=C000050221&_version=1&_urlVersion=0&_userid=10&md5=d5cf82c7d35369a1fdd4a28f5c9855bb&searchtype=a
17. Holsinger FC, Hafemeister AC, Hicks MJ, Sulek M, Huh WW, Friedman EM. Differential diagnosis of pediatric tumors of the nasal cavity and paranasal sinuses: a 45-year multi-

- institutional review. *Head Arch Otorrinolaryngol* [Internet]. 2010 [citado 15 Abr 2011]; 89(11): [aprox. 6 p.]. Disponible en: <http://cat.inist.fr/?aModele=afficheN&cpsidt=23532873>
18. Metzger MJ, Miller AD. Acutely transforming retrovirus expressing nras generated from ht-1080 fibrosarcoma cells infected with the human retrovirus XMRV. *J Virol* [Internet]. 2010 [citado 15 Abr 2011]; 84(15): [aprox. 2 p.]. Disponible en: <http://jvi.asm.org/cgi/content/abstract/84/15/7908>
 19. Plaza G, Ferrado J, Pinedo F. Sinonasal fibrosarcoma: case report. *Hear Arch Otorrinolaryngol* [Internet]. 2006 [citado 15 Abr 2011]; 263: [aprox. 11 p.]. Disponible en: <http://www.springerlink.com/content/r7r6717573pm8227/>
 20. Pusalkar AG, Velankar H, Bhalekar S, Dabholkar Y, Singh J. A rare case of facial dermatofibrosarcoma protuberance [Internet]. 2010 [citado 15 Abr 2011]. [aprox. 12 pantallas]. Disponible en: <http://www.bhj.org/journal/2010-5201-jan/download/pg90-92.pdf>
 21. Wuersch K. Nasal osteoma in a dairy cow: a combined clinical, imaging and histopathological approach to diagnosis. *J Comparat Pathol* [Internet]. 2009 [citado 15 Abr 2011]; 141(2-3): [aprox. 3 p.]. Disponible en: http://www.sciencedirect.com/science?_ob=ArticleURL&_udi=B6WHW-4WJG8VF-1&_user=10&_coverDate=10%2F31%2F2009&_rdoc=1&_fmt=high&_orig=gateway&_origin=gateway&_sort=d&_docanchor=&view=c&_searchStrId=1728287716&_rerunOrigin=scholar.google&_acct=C000050221&_version=1&_urlVersion=0&_userid=10&md5=658bfb6b848ac65dad5ac8b2ca21857a&searchtype=a

ANEXOS

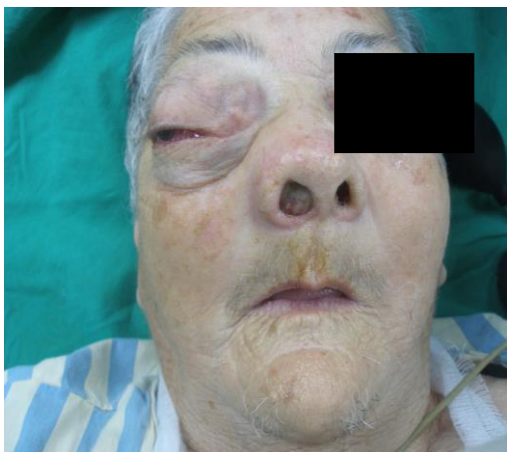

Foto No. 1

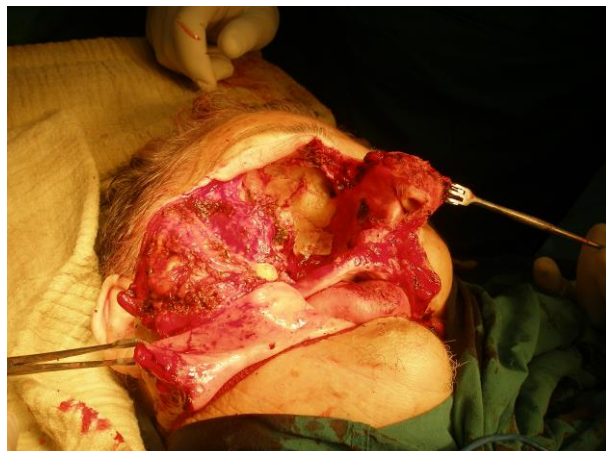


Foto No. 1A
Maxilectomía subtotal con excentración de órbita.

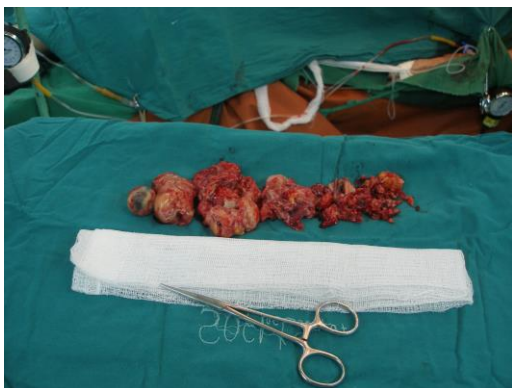

Foto No. 1B.
Foto No. 1B.
Tumor nasosinusal con el globo ocular.

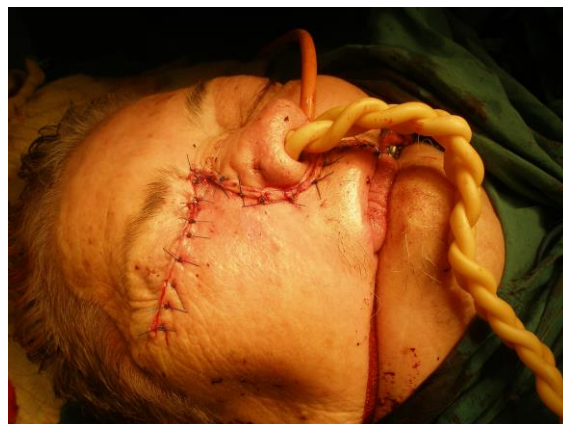

Foto No. 1C
Cierre de la herida quirúrgica y taponamiento nasal con sonda vesical de balón.

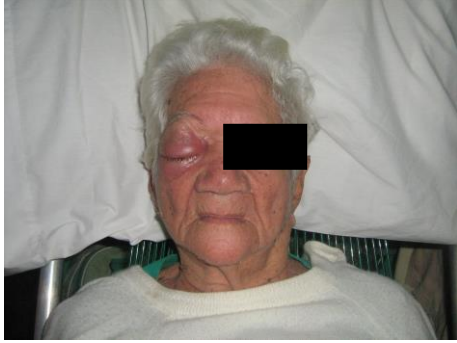

Foto No. 2.

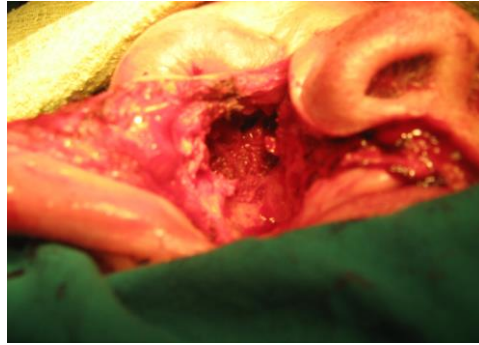

FOTO No. 2A. Maxilectomía mas enucleación del globo ocular.

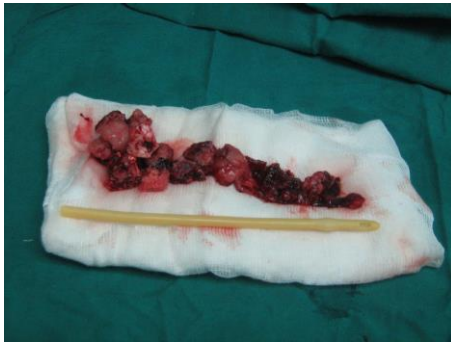


Foto No. 2B. Tumor Nasosinusal más globo ocular.

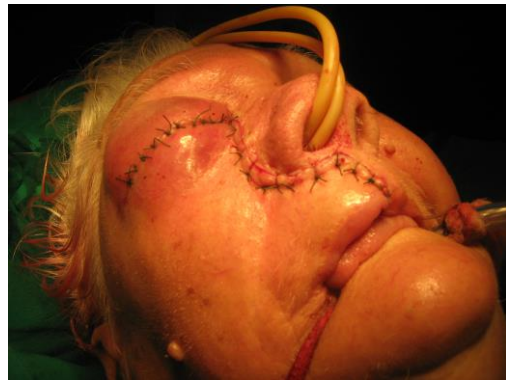

Foto No. 2C. Post operatorio inmediato y taponamiento nasal.

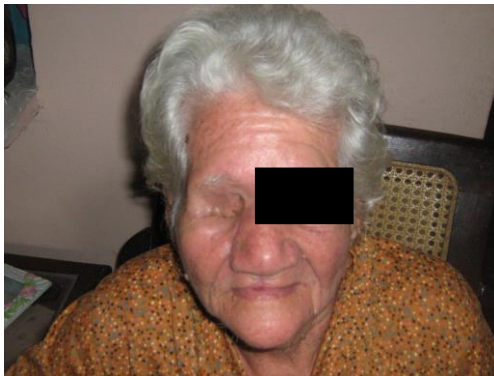

Foto No. 2D. Post operatorio de 3 años de evolución, sin recidiva tumoral.

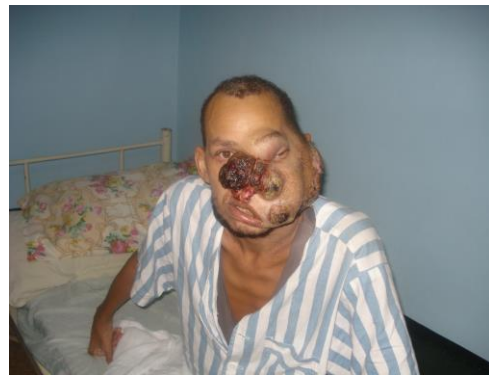

Foto No. 3. Tumoración metastásica a la región orbitaria, pterigo maxilar y región parotidea de aspecto exofístico.