

Diagnóstico y seguimiento evolutivo de la retinopatía diabética mediante un teléfono inteligente

Diagnosis and evolutionary follow-up of diabetic retinopathy using a smartphone

Roxana Moreno-González^{1*} <https://orcid.org/0000-0001-5626-0854>

Leticia Verona-Ugando² <https://orcid.org/0000-0002-1900-1551>

Karyna Castro-Cárdenas³ <https://orcid.org/0000-0002-7781-8228>

¹Doctora en Medicina. Residente de tercer año en Oftalmología. Hospital General Provincial Docente “Dr. Antonio Luaces Iraola”. Ciego de Ávila, Cuba.

²Máster en Longevidad Satisfactoria. Especialista de Primer y Segundo Grados en Oftalmología. Profesor Auxiliar. Hospital General Provincial Docente “Dr. Antonio Luaces Iraola”. Ciego de Ávila, Cuba.

³Máster en enfermedades Infecciosas. Especialista de Primer Grado en Oftalmología y Medicina General Integral. Profesor Instructor. Hospital General Provincial Docente “Dr. Antonio Luaces Iraola”. Ciego de Ávila, Cuba.

* Autor para la correspondencia. Correo electrónico: roxanaoftalmologia@gmail.com

RESUMEN

Introducción: la retinopatía diabética es causa importante de ceguera en adultos con diabetes mellitus y se diagnostica mediante el examen del fondo de ojo. Actualmente, varios estudios internacionales utilizan los smartphones o teléfonos inteligentes para el diagnóstico y evolución de diversas enfermedades retinianas como la retinopatía diabética.

Objetivo: mostrar el diagnóstico y evolución de un paciente con retinopatía diabética mediante imágenes tomadas con un teléfono inteligente.

Presentación del caso: se presenta una paciente diabética tipo I de 60 años que asistió a consulta, refiere disminución lenta y progresiva de la agudeza visual. El examen retinal fue concluyente hacia



retinopatía diabética proliferativa con características de alto riesgo en ojo derecho y retinopatía diabética no proliferativa severa en ojo izquierdo. Luego de la primera sesión de panfotocoagulación con láser, en la paciente se observaron indicadores de regresión de retinopatía diabética como disminución de microaneurismas, microhemorragias y neovasos, los cuales, junto con el diagnóstico de esta entidad, se fotodocumentaron a través de la captura de imágenes retinianas con la utilización de un teléfono inteligente y un lente esférico Volk de +20 dioptrías.

Palabras clave: RETINOPATÍA DIABÉTICA/diagnóstico; DIABETES MELLITUS TIPO 1/complicaciones; TELÉFONO INTELIGENTE; TELEMEDICINA; INFORMES DE CASOS.

ABSTRACT

Introduction: diabetic retinopathy is an important cause of blindness in adults with diabetes mellitus and is diagnosed by examining the fundus of the eye. Currently, several international studies use smartphones for the diagnosis and evolution of various retinal diseases such as diabetic retinopathy.

Objective: to show the diagnosis and evolution of a patient with diabetic retinopathy through images taken with a smartphone.

Case presentation: a 60-year-old type I diabetic patient is presented who attended the consultation, she reports a slow and progressive decrease in visual acuity. The retinal examination was conclusive towards proliferative diabetic retinopathy with high-risk characteristics in the right eye and severe non-proliferative diabetic retinopathy in the left eye. After the first session of laser panphotocoagulation, indicators of regression of diabetic retinopathy were observed in the patient, such as a decrease in microaneurysms, microhemorrhages and neovessels, which, along with the diagnosis of this entity, were photodocumented through the capture of retinal images with the use of a smartphone and a Volk spherical lens of +20 diopters.

Keywords: DIABETIC RETINOPATHY/diagnosis; TYPE 1 DIABETES MELLITUS/complications; SMARTPHONE; TELEMEDICINE; CASE REPORTS.

Recibido: 23/01/2020

Aprobado: 31/01/2020



INTRODUCCIÓN

En la actualidad la retinopatía diabética emerge como una de las principales causas de ceguera en el mundo.⁽¹⁾ Esta dolencia se diagnostica, habitualmente, mediante el examen del fondo de ojo. Para su seguimiento se utilizan equipos especializados de fotografía retiniana,⁽²⁾ como la tradicional cámara de fondo de ojo; la cual además de grabar, permite compartir imágenes y registrar evidencias de la presencia, gravedad y cambios morfológicos de las enfermedades de la retina.⁽³⁾

Los avances tecnológicos recientes han revolucionado la fotografía retiniana. Entre ellos, el más significativo es el *smartphone* o teléfono inteligente,⁽⁴⁾ por lo general equipado con cámaras de alta definición que posibilitan la detección y foto documentación efectiva y fácil de enfermedades oftalmológicas.^(5,6)

En 1886 Jackman y Webster publicaron las primeras fotografías de retina. La creación por Carl Zeiss de la cámara de fondo de ojo en 1926, propició avances importantes en este campo.⁽⁴⁾ El advenimiento de la tecnología digital –cámaras digitales portátiles de retina y teléfonos inteligentes– significó el logro de sistemas de imágenes portables,^(7,8) susceptibles de ser compartidas y almacenadas en variados dispositivos sin necesidad de imprimirlas.

A partir del uso de las tecnologías modernas en el campo médico, se generó el concepto de telemedicina. Méndez-Sánchez lo define como “la asociación de los conocimientos médicos con las nuevas tecnologías de la informática y las comunicaciones para brindar una mejor atención de salud a distancia”.⁽⁹⁾

Como rama de la telemedicina, la teleoftalmología consiste en la atención oftalmológica del paciente a distancia, mediante el empleo de imágenes digitales que se pueden transferir a especialistas en salud ocular de otros lugares. De este modo, basado en los avances tecnológicos comunes, es posible emplear la imagen digital de la retina como medio diagnóstico.⁽⁸⁾

En 1993, la compañía IBM lanzó al mercado *The Simon*, el primer teléfono inteligente.⁽¹⁰⁾ Este y los modelos posteriores se caracterizaron por ser dispositivos electrónicos multifuncionales, con capacidades consideradas vanguardistas en cuanto a la realización y procesamiento de fotos, videos y documentos.⁽¹¹⁾ La introducción del *Iphone* de *Apple*, seguida de la aparición en 2007 del sistema operativo *Android* significó una revolución del mercado de teléfonos inteligentes, que aún continúa con la incorporación de nuevas y mayores prestaciones tecnológicas a estos dispositivos.⁽¹⁰⁾

En la actualidad, en el Centro Oftalmológico del Hospital General Provincial Docente “Dr. Antonio Luaces Iraola” de Ciego de Ávila existen limitaciones para fotodocumentar, mediante imágenes de calidad, la evolución de las afecciones retinianas de los pacientes, específicamente la retinopatía diabética.

Como parte de una investigación en curso en el centro, se estudia la posibilidad de una solución práctica a esta problemática mediante el uso de la cámara de un teléfono inteligente. Esta tecnología es una alternativa económica, fácil de transportar y manejar. Estudios realizados en otros países han demostrado que su efectividad es similar a los medios de fotodocumentación convencionales,^(12,13) particularmente la cámara de fondo de ojo, a la par que facilitan al retinólogo la conformación de bancos de imágenes de cada paciente atendido y su seguimiento según criterios objetivos, comparables y contrastables.

Por ello, el objetivo del presente trabajo es mostrar el diagnóstico y evolución de la retinopatía diabética en una paciente mediante imágenes tomadas con un teléfono inteligente.

PRESENTACIÓN DEL CASO

Paciente femenina, de 60 años de edad y color de la piel negro. Presenta antecedentes patológicos personales de diabetes mellitus tipo I desde hace aproximadamente 20 años, para la cual sigue un tratamiento regular con metformina 500 mg (seis tabletas al día). Acudió a la consulta de retina por sufrir una disminución lenta y progresiva de la agudeza visual desde hace aproximadamente cinco años.

Examen físico:

La paciente presentó una agudeza visual sin corrección óptica en el ojo derecho de 0,3, y en el ojo izquierdo de 0,5. La agudeza visual mejor corregida del ojo derecho fue 0,5, y la del ojo izquierdo 0,5. En la biomicroscopía del segmento anterior con lámpara de hendidura se observaron los anexos y el segmento anterior de ambos ojos sin alteraciones. Respecto a los medios refringentes, se detectó opacidad incipiente de los cristalinos de ambos ojos. La tensión ocular córneocorregida, medida con tonómetro de aplanación Goldman, en el ojo derecho fue 16 mm Hg, y en el ojo izquierdo 17 mm Hg. Los movimientos oculares de ambos ojos no mostraron alteraciones.

El examen del fondo de ojo se realizó con un *iPhone* 4 en combinación con un lente esférico Volk de

+20 dioptrías (D). Antes de realizar el examen, se le pidió al paciente el consentimiento informado. La distancia del lente al ojo investigado fue de aproximadamente 5 cm, y la del lente al teléfono inteligente aproximadamente 25-30 cm. El paciente se colocó en posición de decúbito supino, en una habitación a oscuras y la única fuente de luz utilizada fue el flash LED estándar de la cámara del teléfono. El examen se registró en formato de video.

El examinador sostuvo el lente con la mano izquierda y el teléfono sobre la palma de la derecha, con la pantalla hacia arriba. Se auxilió del pulgar derecho para iniciar y detener la grabación del video, así como para enfocar de forma selectiva los detalles de la retina durante la grabación; no se requirió asistencia para esto. En algunos momentos del examen se inclinaron el lente y el teléfono para evitar la reflexión de la luz y obtener una imagen clara del fondo de ojo.

El proceso de documentación fotográfica del examen de fondo de ojo, se logró con la paciente en midriasis con colirio de fenilefrina 10 % más tropicamida 1 %. Durante la revisión, la paciente no manifestó molestias y no se produjeron complicaciones. En todos los momentos del procedimiento se cumplieron los principios éticos establecidos por la Declaración de Helsinki.

El video se transfirió a una computadora portátil para su edición (recorte). Se inició el reproductor multimedia, y se reprodujo el video para pausarlo cuando se observaron las imágenes más nítidas y claras. Mediante la tecla “imprimir pantalla” (*Print Scr*, por sus abreviaturas en inglés) se capturaron las imágenes, para pegarlas en el programa *Paint* y guardarlas como archivos de imágenes con extensión .jpg.

Posteriormente, las imágenes se insertaron en un documento de *Microsoft Word* 2016, y recortadas con la herramienta al efecto. De este modo también se pudo superponer imágenes en algunos casos para obtener una vista panorámica del fondo retiniano. Todas las imágenes se archivaron en el formato de documento *Microsoft Word* 2016 para preservarlas.

En la primera consulta, durante el examen retiniano se detectaron y fotodocumentaron como datos positivos los siguientes: en el ojo derecho, el disco óptico estaba pálido; en el polo posterior – concretamente en las arcadas– se observaron bandas fibróticas traccionales, así como vasos en asa y exudados blandos a dos diámetros del disco, además de microhemorragias y microaneurismas en los cuatro cuadrantes (Fig. 1).

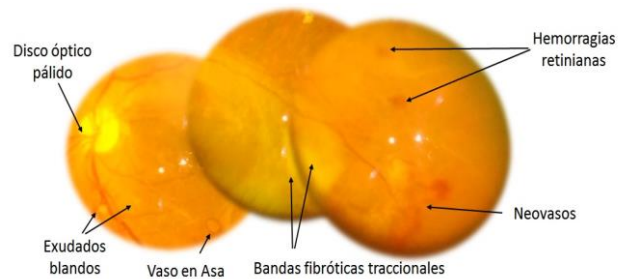


Fig. 1 - Imagen retiniana del OD al momento del diagnóstico.

En el ojo izquierdo se observaron un disco óptico pálido, áreas retinianas de poca perfusión, microhemorragias y microaneurismas en los cuatro cuadrantes y exudados blandos (Fig. 2).

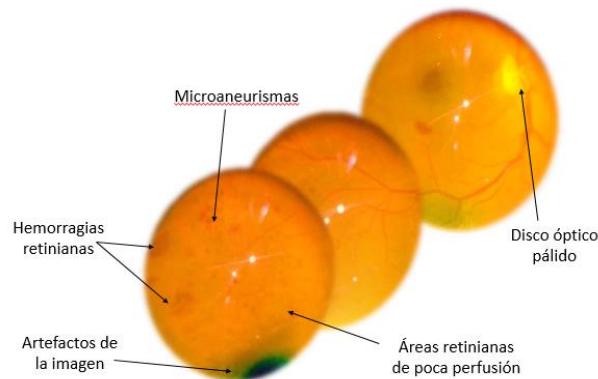


Fig. 2 - Imagen retiniana del OI al momento del diagnóstico.

Este cuadro clínico posteriormente fue corroborado mediante oftalmoscopia binocular indirecta, y a la paciente se le diagnosticó retinopatía diabética proliferativa, con características de alto riesgo en el ojo derecho, y retinopatía diabética no proliferativa grave en el ojo izquierdo. Como parte del tratamiento, se realizó la primera sesión de panfotocoagulación con láser (Fig. 3). A las dos semanas se observaron indicadores de regresión de la retinopatía diabética, como disminución de neovasos, microaneurismas y microhemorragias (Fig. 4).

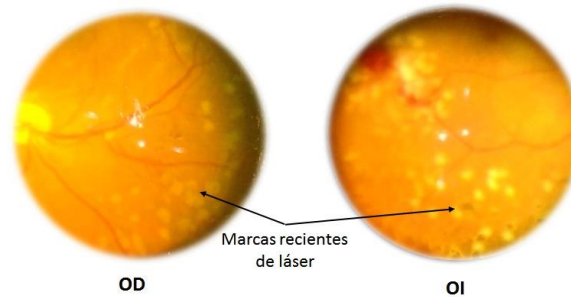


Fig. 3 - Imagen retiniana de la primera sesión de láser.



Fig. 4 - Imagen retiniana a las 2 semanas del láser.

Hasta el presente, la enfermedad tiene una evolución favorable, y la paciente está en espera de próximas sesiones terapéuticas con láser.

DISCUSIÓN

El análisis automático de la imagen de la retina es un valioso instrumento para el diagnóstico precoz de enfermedades retinianas.⁽¹⁴⁾ El método estándar para documentar los hallazgos de este examen es la fotografía de fondo de ojo, realizada mediante una cámara de fondo de ojo en un entorno clínico.⁽¹²⁾ Debido a su alto costo (decenas o cientos de miles de dólares),^(5,15) las cámaras de fondo de ojo no están disponibles actualmente en salas de emergencia o pisos de hospitales de países con bajos ingresos.⁽³⁾ Otros inconvenientes que lastran su empleo son su gran tamaño, dificultades para transportarlas, necesidad de infraestructuras apropiadas (disponibilidad eléctrica, acceso por carretera) y su difícil uso.⁽³⁾

Entre los profesionales de la salud se incrementa el uso de teléfonos inteligentes; en 2001 el porcentaje

de sanitarios que empleaban esta tecnología se estimó en 30%, y en 2009 ascendieron a 64,00%.⁽¹¹⁾ Las múltiples aplicaciones médicas disponibles posibilitan el uso de los teléfonos inteligentes en el control de las enfermedades por parte del propio paciente y su monitoreo a distancia por el especialista, así como en la educación para la prevención de enfermedades y el autocuidado.⁽¹⁶⁾

Las cámaras de alta resolución incorporadas a los teléfonos inteligentes permiten obtener imágenes de calidad del segmento anterior y polo posterior del ojo.⁽¹⁷⁻¹⁹⁾ Existen disímiles adaptadores para integrar lentes a la cámara del teléfono inteligente de modo que se transforme en una cámara de fondo de ojo y algunas versiones usan aplicaciones para mejorar el enfoque de la imagen.⁽⁴⁾ Por ello, en la especialidad de oftalmología el uso de teléfonos inteligentes y sus aplicaciones tiene un alto potencial para el futuro,⁽¹⁷⁻¹⁹⁾ en la detección, diagnóstico, tratamiento y seguimiento de afecciones oftalmológicas,⁽¹²⁾ entre ellas diversas enfermedades retinianas como la retinopatía diabética.⁽³⁾

Según Micheletti y cols.⁽¹⁰⁾ el uso de los teléfonos inteligentes estará a la vanguardia de la detección digital de la retinopatía diabética en los próximos años.⁽¹⁰⁾ La calidad de las imágenes del fondo de ojo tomadas con la cámara de un teléfono inteligente puede ser equiparable a la de aquellas tomadas con una cámara de fondo de ojo.⁽¹²⁾ Sin embargo, en un estudio clínico realizado en el sur de la India –en el cual se compararon fotografías de fondos de ojos tomadas con teléfono inteligente, no midriáticas y de fondos midriáticos–, se encontraron limitaciones de calidad en las imágenes tomadas con teléfono inteligente para el diagnóstico de la retinopatía diabética.⁽¹²⁾

Por otra parte, médicos del Hospital Oftalmológico Wills en Filadelfia (EE.UU), demostraron que las imágenes oftalmoscópicas del teléfono inteligente se acercaban, y a veces excedían, a la calidad de las fotografías de cámara de fondo de ojo tradicional.⁽²⁰⁾

La fotografía de fondo de teléfono inteligente ha demostrado ser una técnica segura.⁽¹⁵⁾ Kim y cols. en su estudio evidenciaron que la linterna de la cámara iPhone 4 resulta ser 10 veces menos luminosa que una luz de oftalmoscopio indirecta convencional, y que los niveles de la fuente de luz del teléfono inteligente fueron 150 veces inferiores al límite establecido por la Organización Internacional de Normalización para el peligro térmico ocular.⁽²¹⁾

En el caso que se presenta, se muestran las ventajas del uso de esta tecnología, pues como se observa en las imágenes, se logra documentar fotográficamente los hallazgos oftalmoscópicos de forma evolutiva, lo cual permite corroborar la efectividad del diagnóstico y el tratamiento. Además, con el empleo de este instrumento de trabajo, las fotos pueden ser enviadas posteriormente a un experto para



su interpretación, lo que contribuye no solo al diagnóstico y tratamiento de enfermedades, sino también al ahorro en economía y tiempo para el país y para el paciente.

Una limitación en esta presentación del caso fue la imposibilidad de tomar imágenes de la retina por parte del teléfono inteligente sin previa midriasis, debido a la intensidad del flash incorporado en el mismo, lo cual provoca constricción pupilar. Sin embargo, para la realización de la oftalmoscopia binocular indirecta en la práctica diaria, por las razones antes expuestas, se requiere de previa dilatación pupilar a los pacientes para la observación del fondo de ojo.

CONCLUSIONES

Los cambios morfológicos causados por la retinopatía diabética en esta paciente, así como la evolución y parte de su tratamiento, fueron documentados fotográficamente mediante la utilización de un teléfono inteligente y un lente esférico Volk de +20D, resultando ser una técnica novedosa, simple, bien tolerada y asequible que puede realizarse en diversos entornos clínicos donde no se disponga de equipos especializados para este fin.

REFERENCIAS BIBLIOGRÁFICAS

1. Vetrini D, Kiire CA, Burgess PI, Harding SP, Kayange PC, Kalua K, et al. Incremental cost-effectiveness of screening and laser treatment for diabetic retinopathy and macular edema in Malawi. PLoS ONE [Internet]. 2018 [citado 27 Feb 2018];13(1):1-14. Disponible en: <https://journals.plos.org/plosone/article/file?type=printable&id=10.1371/journal.pone.0190742>
2. Bolster NM, Giardini ME, Bastawrous A. The diabetic retinopathy screening workflow. J Diabetes Sci Technol [Internet]. 2016 [citado 27 Feb 2018];10(2):318-24. Disponible en: <https://www.ncbi.nlm.nih.gov/pmc/articles/PMC4773975/>
3. Bastawrous A, Giardini ME, Bolster NM, Peto T, Shah N, Livingstone IAT, et al. Clinical validation of a smartphone-based adapter for optic disc imaging in Kenya. JAMA Ophthalmol. [Internet]. 2016 [citado 28 Feb 2018];134(2):151-8. Disponible en: <https://jamanetwork.com/journals/opth/articlepdf/2473362/eoi150098.pdf>





4. Panwar N, Huang P, Lee J, Keane PA, Chuan TS, Richhariya A, et al. Fundus photography in the 21st Century--a review of recent technological advances and their implications for worldwide healthcare. *Telemed J E Health* [Internet]. 2016 [citado 28 Feb 2018];22(3):198-208. Disponible en: <http://www.ncbi.nlm.nih.gov/pubmed/26308281>
5. Ademola-Popoola D, Olatunji V. Retinal imaging with smartphone. *Niger J Clin Pract* [Internet]. 2017 [citado 28 Feb 2018];20(3):341-5 Disponible en: <http://www.njponline.com/text.asp?2017/20/3/341/201428>
6. Cuadros J, Bresnick G. Can commercially available handheld retinal cameras effectively screen diabetic retinopathy? *J Diabetes Sci Technol* [Internet]. 2017 [citado 28 Feb 2018];11(1):135-7. Disponible en: <https://pubmed.ncbi.nlm.nih.gov/28264174/>
7. Zhang W, Nicholas P, Schuman SG, Allingham MJ, Faridi A, Suthar T, et al. Screening for diabetic retinopathy using a portable, noncontact, nonmydriatic handheld retinal camera. *J Diabetes Sci Technol* [Internet]. ene 2017 [citado 28 Feb 2018];11(1):128-34. Disponible en: https://www.ncbi.nlm.nih.gov/pmc/articles/PMC5375071/pdf/10.1177_1932296816658902.pdf
8. Sim DA, Mitry D, Alexander P, Mapani A, Goverdhan S, Aslam T, et al. The evolution of teleophthalmology programs in the United Kingdom. *J Diabetes Sci Technol* [Internet]. 2016 [citado 28 Feb 2018];10(2):308-17. Disponible en: https://www.ncbi.nlm.nih.gov/pmc/articles/PMC4773982/pdf/10.1177_1932296816629983.pdf
9. Méndez-Sánchez TJ. Teleoftalmología: 15 años de experiencia. *Rev Cubana Oftalmol* [Internet]. 2013 [citado 18 Feb 2018];26(Suppl.1):542-4. Disponible en: http://scielo.sld.cu/scielo.php?script=sci_arttext&pid=S0864-21762013000400001
10. Micheletti-Morgan J, Hendrick AM, Khan FN, Ziemer DC, Pasquel FJ. Current and next generation portable screening devices for diabetic retinopathy. *J Diabetes Sci Technol* [Internet]. mar 2016 [citado 28 Feb 2018];10(2):295-300. Disponible en: https://www.ncbi.nlm.nih.gov/pmc/articles/PMC4773980/pdf/10.1177_1932296816629158.pdf
11. Zvornicanin E, Zvornicanin J, Hadziefendic B. The use of smart phones in Ophthalmology. *Acta Inform Med* [Internet]. 2014 [citado 28 Feb 2018];22(3):206-9. Disponible en: <https://www.ncbi.nlm.nih.gov/pmc/articles/PMC4130678/pdf/AIM-22-206.pdf>
12. Ryan ME, Rajalakshmi R, Prathiba V, Anjana RM, Ranjani H, Narayan KMV, et al. Comparison Among Methods of Retinopathy Assessment (CAMRA) study: smartphone, nonmydriatic, and





- mydriatic photography. *Ophthalmology* [Internet]. 2015 [citado 27 Feb 2018];122(10):2038-43. Disponible en: <https://www.ncbi.nlm.nih.gov/pmc/articles/PMC4581972/>
13. Furdova A, Furdova A, Krcmery V. Our experience with smartphone and spherical lens for the eye fundus examination during humanitarian project in Africa. *Int J Ophthalmol* [Internet]. 2017 [citado 28 Feb 2018];10(1):157-60. Disponible en: <https://www.ncbi.nlm.nih.gov/pmc/articles/PMC5225365/pdf/ijo-10-01-157.pdf>
14. Valverde C, García M, Hornero R, López-Gálvez M. Automated detection of diabetic retinopathy in retinal images. *Indian J Ophthalmol* [Internet]. 2016 [citado 22 Feb 2018];64(1):26-32. Disponible en: <https://www.ncbi.nlm.nih.gov/pmc/articles/PMC4821117/>
15. Haddock LJ, Kim DY, Mukai S. Simple, inexpensive technique for high-quality smartphone fundus photography in human and animal eyes. *J Ophthalmol* [Internet]. 2013 [citado 28 Feb 2018];2013:[aprox. 5 p. Disponible en: <http://downloads.hindawi.com/journals/joph/2013/518479.pdf>
16. Nazari-Khanamiri H, Nakatsuka A, El-Annan J. Smartphone fundus photography. *J Vis Exp*. [Internet]. 2017 [citado 27 Feb 2018];(125):[aprox. 8 p.]. Disponible en: <https://www.ncbi.nlm.nih.gov/pmc/articles/PMC5609317/>
17. Lord RK, Shah VA, San Filippo AN, Krishna R. Novel uses of smartphones in ophthalmology. *Ophthalmology* [Internet]. 2010 [citado 28 Feb 2018];117(6):1274-1274.e3. Disponible en: [https://www.clinicalkey.es/service/content/pdf/watermarked/1-s2.0-S0161642010000023.pdf?locale=es_ES&searchIndex=](https://www.clinicalkey.es/service/content/pdf/watermarked/1-s2.0-S0161642010000023.pdf?locale=es_ES&searchIndex=S0161642010000023.pdf?locale=es_ES&searchIndex=)
18. Chen DZ, Mbbs C, Wt T, Chen D. Smartphone imaging in Ophthalmology: a comparison with traditional methods on the reproducibility and usability for anterior segment imaging. *Ann Acad Med Singap* [Internet]. 2016 [citado 27 Feb 2018];45(1):6-11. Disponible en: <http://www.annals.edu.sg/pdf/45VolNo1Jan2016/MemberOnly/V45N1p6.pdf>
19. Ludwig CA, Newsom MR, Jais A, Myung DJ, Murthy SI, Chang RT. Training time and quality of smartphone-based anterior segment screening in rural India. *Clin Ophthalmol*. [Internet]. 2017 [citado 28 Feb 2018];11:1301-7. Disponible en: <https://www.ncbi.nlm.nih.gov/pmc/articles/PMC5522819/pdf/opth-11-1301.pdf>
20. Adam MK, Brady CJ, Flowers AM, Juhn AT, Hsu J, Garg SJ, et al. Quality and diagnostic utility of mydriatic smartphone photography: the smartphone ophthalmoscopy reliability trial. *Ophthalmic Surg Lasers Imaging Retin* [Internet]. 2015 [citado 28 Feb 2018];46(6):631-7. Disponible en:





<http://www.healio.com/doi/resolve/doi=10.3928/23258160-20150610-06>

21. Kim DY, Delori F, Mukai S. Smartphone photography safety. Ophthalmology [Internet]. 2012 [citado 1 Mar 2018];119(10):2200-1. Disponible en:

https://www.clinicalkey.es/service/content/pdf/watermarked/1-s2.0-S0161642012004101.pdf?locale=es_ES&searchIndex=

Conflictos de intereses

Los autores declaran que no existen conflictos de intereses.

Contribución de los autores:

Roxana Moreno-González: gestación de la idea, confección del manuscrito y búsqueda de material de estudio.

Leticia Verona-Ugando: diseño, revisión y aprobación final del manuscrito

Karyna Castro-Cárdenas: apoyo con la búsqueda de información. Aprobación de la versión final del manuscrito.

Financiación

Hospital General Provincial Docente “Dr. Antonio Luaces Iraola”

