



Serie de tres casos con carcinoma basocelular en el dorso de la nariz tratados con HeberFERON®

Series of three cases with basal cell carcinoma on the back of the nose treated with HeberFERON®

Dunia Sotolongo-Díaz^{1*} <https://orcid.org/0000-0003-1070-897x>

Mario Montes de Oca-Álvarez² <https://orcid.org/0000-0001-9597-8842>

Lianet Arévalo-Pérez³ <https://orcid.org/0000-0002-1838-2698>

¹Máster en Enfermedades Infecciosas. Especialista de Primer y Segundo Grados en Dermatología. Especialista de Primer Grado en Medicina General Integral. Profesor Auxiliar. Investigador Agregado. Hospital General Provincial Docente "Dr. Antonio Luaces Iraola". Ciego de Ávila, Cuba.

²Máster en Longevidad Satisfactoria. Especialista de Primer Grado en Dermatología y Medicina General Integral. Profesor Asistente. Hospital General Provincial Docente "Dr. Antonio Luaces Iraola". Ciego de Ávila, Cuba.

³Estudiante de quinto año de Medicina. Facultad de Ciencias Médicas "Dr. José Assef Yara". Ciego de Ávila, Cuba.

*Autor para la correspondencia. Correo electrónico: dunia76@infomed.sld.cu

RESUMEN

Introducción: la elevada incidencia del cáncer de piel en el mundo –concretamente del carcinoma basocelular–, y las secuelas estéticas y funcionales derivadas de su intervención quirúrgica, motivan la búsqueda de otros tratamientos menos invasivos. El HeberFERON®, aún en fase IV de ensayo clínico, forma parte del cuadro cubano de medicamentos y se convierte en una alternativa válida.

Objetivo: presentar una serie de tres pacientes diagnosticados de carcinoma basocelular en el dorso de la nariz en los cuales fue efectivo el tratamiento.

Presentación de casos: a los tres pacientes se les realizó dermatoscopia inicial, con impresión





diagnóstica de carcinoma basocelular. El examen histológico confirmó la enfermedad. Se les administraron inyecciones de HeberFERON® tres veces a la semana, en días alternos durante tres semanas consecutivas. Las vías de administración fueron perilesional, (intradérmica) e intramuscular. Todos resultaron curados al cabo de las 16 semanas en las que se siguió la evolución de sus lesiones tratadas.

Conclusiones: se muestra la efectividad del tratamiento con HeberFERON® en una serie de tres pacientes diagnosticados de carcinoma basocelular en el dorso de la nariz. Las principales reacciones adversas fueron edema y eritema en el sitio de infiltración. El aporte de este estudio radica en mostrar el HeberFERON® como novedosa opción terapéutica para evitar mutilaciones en la zona h de la cara, lo cual hace recomendable su utilización en casos como los presentados.

Palabras clave: CARCINOMA BASOCELULAR/NEOPLASIAS NASALES; CARCINOMA BASOCELULAR/tratamiento farmacológico; INTERFERONES/uso terapéutico; INTERFERONES/administración y dosificación; INFORMES DE CASOS.

ABSTRACT

Introduction: the high incidence of skin cancer in the world –specifically basal cell carcinoma–, and the aesthetic and functional sequelae derived from its surgical intervention, motivate the search for other less invasive treatments. HeberFERON®, still in phase IV of clinical trial, is part of the Cuban drug table and becomes a valid alternative.

Objective: to present a series of three patients diagnosed with basal cell carcinoma on the back of the nose in which the treatment was effective.

Cases presentation: all three patients underwent initial dermoscopy, with a diagnostic impression of basal cell carcinoma. Histological examination confirmed the disease. HeberFERON® injections were administered three times a week, every other day for three consecutive weeks. The routes of administration were perilesional, (intra dermal) and intramuscular. All were cured after 16 weeks in which the evolution of their treated lesions was followed.

Conclusions: the effectiveness of HeberFERON® treatment in a series of three patients diagnosed with basal cell carcinoma on the dorsum of the nose is shown. The main adverse reactions were edema and erythema at the infiltration site. The contribution of this study is based on showing HeberFERON® as a novel therapeutic option to avoid mutilation in the h zone of the face, which makes its use





recommended in cases such as those presented.

Keywords: BASAL CELL CARCINOMA/NOSE NEOPLASMS; BASAL CELL CARCINOMA/drug therapy; INTERFERONS/therapeutic use; INTERFERONS/administration and dosage; CASE REPORTS.

Recibido: 26/12/2019

Aprobado: 18/02/2020

INTRODUCCIÓN

En la actualidad existe una elevada incidencia del cáncer de piel en el mundo. Se considera como primera causa del desarrollo de esta enfermedad la exposición a las radiaciones ultravioletas del sol.⁽¹⁾

En los Estados Unidos⁽²⁾ y en otras regiones del mundo⁽³⁾ la variedad más común es el cáncer no melanótico, concretamente el carcinoma basocelular (CBC).⁽²⁾ Datos epidemiológicos indican que es más frecuente en personas mayores de 60 años de edad y de sexo masculino.⁽⁴⁾

En Cuba el cáncer de piel es frecuente; solo en el año 2015 se diagnosticaron 6 518 pacientes masculinos y 5 552 femeninos según las estadísticas de salud correspondientes al 2018.⁽⁵⁾ En la provincia Ciego de Ávila la frecuencia de la enfermedad es similar al resto del país, por lo que constituye la primera causa de morbilidad, con elevadas tasas de incidencia en hombres. En mujeres es la segunda causa después del cáncer de mama,⁽⁶⁾ con predominio del CBC.

El CBC es más frecuente en la zona “h”, compuesta por la cara, el dorso de los brazos y la uve del escote. No obstante, en la literatura se describen otras localizaciones más raras, como los pies.⁽⁷⁾ El dorso de la nariz en una localización reiterativa que requiere del tratamiento quirúrgico con un gran reto para el cirujano dado por las posibles complicaciones e implicaciones estéticas y funcionales causadas por la pérdida de tejidos.

En ocasiones es necesario combinar el tratamiento quirúrgico con radioterapia, lo que entraña múltiples complicaciones. Dada esta problemática, urge encontrar nuevas variantes terapéuticas para el tratamiento de los CBC. En ese sentido el Centro de Ingeniería Genética y Biotecnología (CIGB) cubano ha desarrollado una nueva fórmula que combina interferones (IFN) alfa y gamma en el



tratamiento de estos tumores: el HeberFERON®.

El HeberFERON®, con resultados terapéuticos alentadores en el tratamiento del CBC, forma parte del cuadro de medicamentos cubano. Sus efectos antitumorales y antiproliferativos posibilitan mejorar la calidad de vida de estos enfermos y con ello se evitan las mutilaciones derivadas de las intervenciones en las áreas de la piel afectadas.⁽⁸⁻¹⁰⁾

Este medicamento se presenta en bulbos 2R, en lotes de 10 y 25 envases. Está compuesto de interferón gamma humano recombinante (0,5 x 10⁶ UI) e interferón alfa 2b humano recombinante (3,0 x 10⁶ UI) como principios activos. Su empleo está patentado en el Registro Público Cubano de Ensayos Clínicos con el código RPCEC00000164; actualmente se encuentra en la fase IV de ensayo clínico.⁽¹¹⁾

Al ser el HeberFERON® un medicamento aún en fase avanzada de ensayo clínico, este trabajo tiene como objetivo presentar tres pacientes diagnosticados de carcinoma basocelular en el dorso de la nariz en los cuales fue efectivo el tratamiento.

PRESENTACIÓN DE CASOS

A los tres pacientes se les realizó dermatoscopia inicial, con impresión diagnóstica de CBC. Además, se les indicó biopsia para corroborar el diagnóstico, con confirmación histológica de CBC en diferentes variedades clínicas. Cada caso fue valorado en consulta multidisciplinaria, clasificado para tratamiento con HeberFERON® evaluado desde el punto de vista clínico, antes y después del tratamiento, mediante los exámenes complementarios de rigor: hemoglobina, glucemia, colesterol y triglicéridos. Todos presentaron valores normales al inicio y al final del tratamiento.

Las imágenes de los tres casos que a continuación se presentan, contienen las vistas fotográficas que muestran el aspecto macroscópico de las lesiones de CBC y sus imágenes dermatoscópicas, antes y después del tratamiento con HeberFERON®.

Caso 1: paciente de 64 años de edad, femenina, color de la piel blanco (fototipo II), con antecedentes de dermatitis seborreica. Acudió a la consulta multidisciplinaria del Hospital Provincial General Docente “Dr. Antonio Luaces Iraola” de Ciego de Ávila por presentar una lesión en la piel del dorso de la nariz, y referir dolor y sangrado.

Se le realizó dermatoscopia inicial y examen histológico, de los que resultó el diagnóstico de CBC ulcerado recidivante (con anterioridad se le había intervenido quirúrgicamente por el especialista en

cirugía maxilofacial). En la lesión solo se observó eritema. A las 16 semanas del tratamiento con HeberFERON®, la paciente mostró remisión de las lesiones (Fig.1).

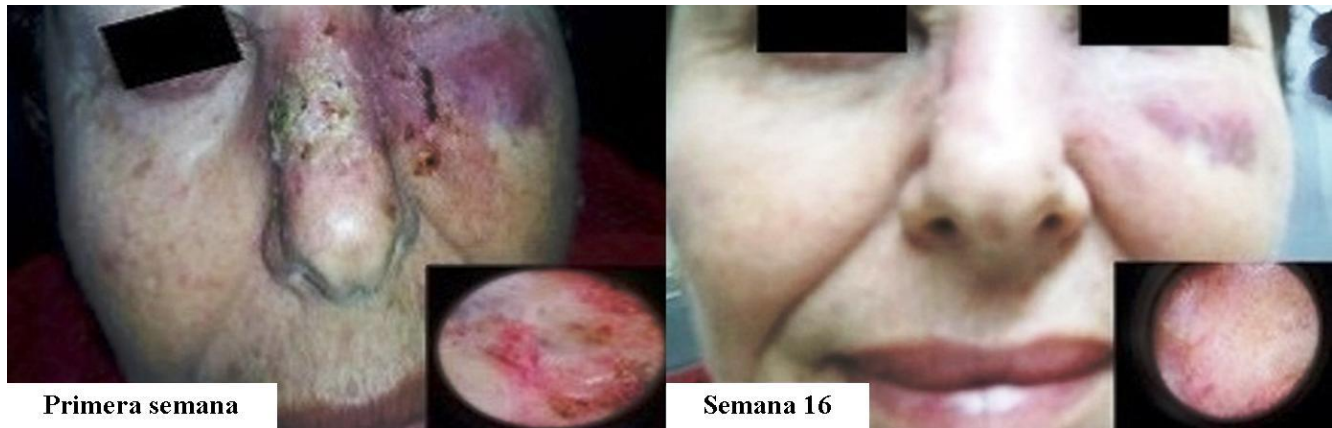


Fig. 1 – Primera paciente, antes y después del tratamiento. Obsérvese la remisión de las lesiones.

Caso 2: paciente de 84 años de edad, masculino, color de la piel blanco (fototipo II), con antecedentes de diabetes mellitus tipo 2 e hipertensión arterial. Acudió a la consulta multidisciplinaria del Hospital Provincial General Docente “Dr. Antonio Luaces Iraola” de Ciego de Ávila por presentar un aumento de volumen eritematoso en la nariz, con sangrado.

Se le realizó dermatoscopia inicial y examen histológico del área eritematosa, con resultado diagnóstico de CBC nodular. Se le indicó tratamiento con HeberFERON®. En la figura 2 se observan los resultados positivos del tratamiento al cabo de 16 semanas.

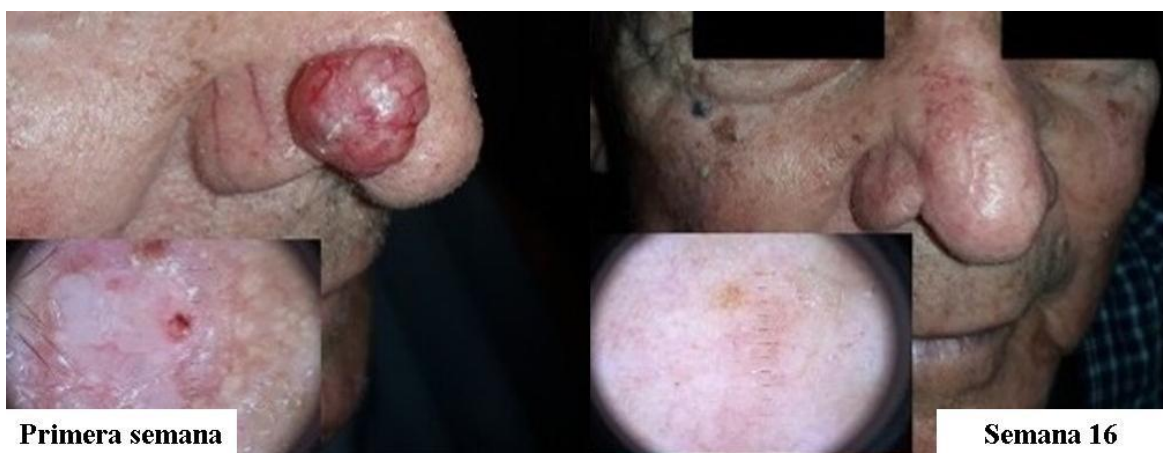

Fig. 2 – Segundo paciente, antes y después del tratamiento. Obsérvese la remisión de las lesiones.

Caso 3: paciente de 87 años de edad, masculino, color de la piel blanco (fototipo II), con antecedentes personales de salud. Acudió a la consulta multidisciplinaria del Hospital Provincial General Docente “Dr. Antonio Luaces Iraola” de Ciego de Ávila por presentar un aumento de volumen en la región dorsal de la nariz, con pérdida de tejido central, dolor, prurito y sangrado en dos ocasiones.

Durante la anamnesis refirió haber sido intervenido quirúrgicamente por el especialista en cirugía maxilofacial en dos ocasiones, de lo que son evidencia las cicatrices. Se le realizó dermatoscopia inicial y examen histológico, lo cual derivó al diagnóstico de CBC ulcerado. Se le indicó tratamiento con HeberFERON®, cuyos resultados se aprecian en la figura 3.

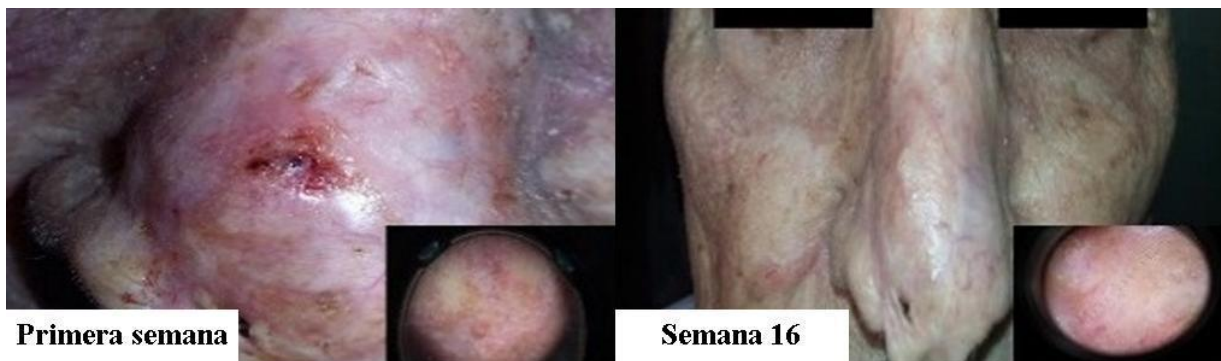

Fig. 3 – Tercer paciente, antes y después del tratamiento. Obsérvese la remisión de las lesiones.

A los tres pacientes se les administraron inyecciones de HeberFERON® tres veces a la semana, en días alternos durante tres semanas consecutivas. Posteriormente, se evaluó regularmente su estado durante 16 semanas. Al concluir el seguimiento, se les realizaron nuevos estudios histopatológicos y dermatoscópicos para corroborar la efectividad del tratamiento.

Las vías de administración fueron perilesional, (intradérmica) e intramuscular. Para la inoculación se diluyeron 3 bulbos de HeberFERON® en 1 ml de agua para inyección, y se administró el medicamento por vía perilesional, con aguja de 30GX½, haciendo una rotación a favor de las manecillas del reloj hasta esperar la reacción de pápula para introducir la dosis completa.

Todos los pacientes resultaron curados al cabo de las 16 semanas en las que se siguió la evolución de sus lesiones tratadas con HeberFERON®.

DISCUSIÓN

Los principales factores de riesgo del CBC son la exposición prolongada al sol (la cual afecta principalmente a personas de sexo masculino, debido a sus actividades sociales y laborales características),⁽¹²⁾ el color de piel blanco (especialmente pacientes con fototipos I-III).⁽⁸⁾ Nótese que los tres pacientes presentados poseían fototipo de piel II, fumaban, padecían diabetes mellitus tipo II y se exponían de forma prolongada a la radiación solar.

Para determinar el diagnóstico se empleó el dermatoscopio, de acuerdo a la propuesta de Montes de Oca-Álvarez y cols.⁽¹²⁾ No obstante diferenciarse en sus características sociales y personales, los tres pacientes experimentaron considerable mejoría tras el tratamiento con HeberFERON®. De acuerdo al protocolo, se les mantiene seguimiento en consulta por un período de cinco años.

Se utilizó el HeberFERON® en estos pacientes debido a que está indicado en todos los tipos de CBC, y sus efectos terapéuticos son más potentes que los del INF- α 2b y el INF- γ aplicados por separado.⁽⁹⁾ No obstante, a que entre los especialistas existe tendencia a tratar estas lesiones mediante la intervención quirúrgica,^(9,10) no es recomendable en pacientes con lesiones en el dorso de la nariz debido a las secuelas funcionales y estéticas que podrían quedar. Esto refuerza la decisión de utilizar el tratamiento más conservador en estos pacientes.

Debido al potente efecto antitumoral del HeberFERON®, se ha logrado una recurrencia del CBC menor de la observada antes de su aparición en el mercado farmacéutico.⁽⁹⁾ Este es un ejemplo del desarrollo biotecnológico cubano, que posibilita soluciones competentes en el ámbito de la medicina. Hasta el momento el HeberFERON® se considera un fármaco efectivo contra el CBC en más de una ocasión.^(8-10,13-16)

Respecto a los efectos adversos de este medicamento, Bello-Rivero y cols.⁽⁹⁾ enumeran: fiebre, escalofríos, malestar general, artralgias, dolor de cabeza, astenia, anorexia, mialgias, edema y eritema perilesional. De estos el mayor porcentaje (89,60 %) fueron ligeros y el resto moderados, y la mayoría desapareció sin necesidad de tratamiento adicional.⁽¹²⁾ Por ello se puede afirmar que el tratamiento con HeberFERON® es seguro; dato corroborado en los tres pacientes de este trabajo.

En la literatura revisada aparecen otros casos de pacientes con CBC tratados exitosamente con este fármaco. Sánchez-Linares y cols.⁽¹⁰⁾ estudiaron 32 pacientes con diagnóstico de CBC facial; la mayoría tuvo una respuesta terapéutica completa. Los principales efectos adversos que presentaron fueron fiebre, malestar general y dolor en el sitio de la inyección.

Drake-Sosa y cols.⁽¹⁵⁾ investigaron nueve pacientes con CBC; de ellos, 55,60 % quedaron curaron, 33,30 % curaron de forma parcial y uno presentó reacciones adversas, razón por la que se le interrumpió el tratamiento. Todos presentaron las reacciones secundarias: fiebre, malestar general, decaimiento y artralgias. Los investigadores concluyeron que el HeberFERON® es efectivo en el tratamiento del CBC, sobre todo en pacientes con poco daño actínico y una sola lesión.

Por su parte Gómez-Martínez y cols.⁽¹⁴⁾ estudiaron un total de 12 pacientes. En la mayoría (66,60 %) se observó remisión total de la neoplasia y solo un paciente tuvo enfermedad progresiva. Castellano-Maturell y cols.⁽⁸⁾ presentaron el caso de una paciente tratada con HeberFERON®, la cual curó a las 16 semanas de tratamiento, sin reacciones adversas ni daños funcionales.

En los tres pacientes presentados se reportaron como efectos adversos fiebre de más de 38,5 °C, malestar general, anorexia, edema y eritema en los sitios de la infiltración. Las reacciones adversas, sobre todo el edema y eritema en el sitio de la infiltración (localizado cerca de la región palpebral), provocaron que los pacientes refirieran dificultad para la visión, relacionada con el aumento de volumen de la cara.

El estudio de esta serie de casos tuvo como limitación la escasez de publicaciones referentes al tratamiento con HeberFERON® de pacientes diagnosticados de CBC en el dorso de la nariz. Ello imposibilitó una discusión más amplia de los resultados en los pacientes tratados.

CONCLUSIONES

Con esta serie de tres casos se muestra la efectividad del tratamiento con HeberFERON® en pacientes de diferentes edades, tipos de piel y antecedentes patológicos personales diagnosticados de carcinoma basocelular en el dorso de la nariz. Las principales reacciones adversas fueron el edema y el eritema en el sitio de infiltración del medicamento. El aporte de este estudio radica en mostrar el HeberFERON® como novedosa opción terapéutica de la biotecnología cubana para evitar mutilaciones en la zona h de la cara, lo cual hace recomendable su utilización en casos como los presentados. Desde la perspectiva de los pacientes, se destaca su agradecimiento por el tratamiento al recuperarse sin secuelas funcionales y estéticas. En particular la paciente del caso 2, quien ya había sido intervenida quirúrgicamente, comentó “...pensé que nunca me iba a curar de esta esta enfermedad, o que en el mejor de los casos iba a quedarme sin nariz, no quiero ni pensarlo.”



REFERENCIAS BIBLIOGRÁFICAS

1. González-Púmariega M, Vernhes-Tamayo M, Sánchez-Lamar A. La radiación ultravioleta. Su efecto dañino y consecuencias para la salud humana. Theoria [Internet]. 2009 [citado 23 Feb 2019];18(2):69-80. Disponible en: <https://www.redalyc.org/pdf/299/29917006006.pdf>
2. Holt NF. Cancer. En: Hines RL, Marschall KE, editores. Stoelting's anesthesia and co-existing disease. [Internet]. 7ma ed. Barcelona: Elsevier; 2018. p. 585-610 [citado 23 Feb 2019]. Disponible en: <https://www.spa.org.ar/wp-content/uploads/2017/05/Anesthesia-and-Co-existing-Diseases-Stoelting%E2%80%99s-2018.pdf>
3. Pfenninger JL. Approach to Various Skin Lesions. Pfenninger JL, Fowler GC, editores. Pfenninger and Fowler's Procedures for Primary Care. [Internet]. 3ra ed. Washington: Elsevier Saunders; 2011. p. 69-84 [citado 23 Feb 2019]. Disponible en: https://books.google.com.cu/books?hl=es&lr=&id=loI3ZhC4UN4C&oi=fnd&pg=PP1&ots=cNzzvzGby&sig=f3BdktMAnaV11nF5w-8yWrtp8EQ&redir_esc=y#v=onepage&q&f=false
4. Drucker AM, Adam PG, Rofeberg V, Gazula A, Smith B, Moustafa F, et al. Treatments of primary basal cell carcinoma of the skin. Ann Intern Med [Internet] 2018 [citado 13 Dic 2019];169(7):456-66. Disponible en: <https://www.acpjournals.org/doi/pdf/10.7326/M18-0678>
5. Ministerio de Salud Pública (Cuba). Anuario Estadístico de Salud 2018 [Internet]. La Habana: Dirección de Registros Médicos y Estadísticas de Salud; 2019 [citado 12 Jul 2019]. Disponible en: <http://files.sld.cu/bvscuba/files/2019/04/Anuario-Electr%C3%B3nico-Espa%C3%B1ol-2018-ed-2019-compressed.pdf>
6. Ministerio de Salud Pública (Cuba). Anuario Estadístico de Salud 2017 [Internet]. La Habana: Dirección de Registros Médicos y Estadísticas de Salud; 2018 [citado 9 Abr 2018]. Disponible en: <http://files.sld.cu/dne/files/2018/04/Anuario-Electronico-Espa%C3%B1ol-2017-ed-2018.pdf>
7. Mora O, Correa N, Romero-Piñeres AC, Morales S, Castro CA. Carcinoma basocelular en región plantar. Reporte de un caso. Rev Argent Dermatol [Internet]. Dic 2018 [citado 15 Dic 2019];99(4):[aprox. 10 p.]. Disponible en: <https://rad-online.org.ar/2019/01/01/carcinoma-basocelular-en-region-plantar-reporte-de-un-caso/>
8. Castellanos-Maturell G, Nápoles-Pastoriza DD, Niebla-Chávez R, Berenguer-Gouarnaluses M,





Sánchez-Álvarez JE. HeberFERON® en el tratamiento del carcinoma basocelular. Informe de caso. 16 Abril [Internet]. Mar 2019 [citado 14 Dic 2019];58(271):25-8. Disponible en: http://www.rev16deabril.sld.cu/index.php/16_04/article/download/776/pdf_206

9. Bello-Rivero I, Garcia-Vega Y, Duncan-Roberts Y, Vázquez-Blomquistc D, Santana-Milian H, Besada-Pérez V, et al. HeberFERON, a new formulation of IFNs with improved pharmacodynamics : Perspective for cancer treatment. Semin Oncol [Internet]. Ene 2018 [citado 14 Dic 2019];45:27-33. Disponible en: https://www.researchgate.net/profile/Iraldo_Rivero/publication/324947013_HeberFERON_a_new_for_mulation_of_IFNs_with_improved_pharmacodynamics_Perspective_for_cancer_treatment/links/5c869db5a6fdcc068187ed6d/HeberFERON-a-new-formulation-of-IFNs-with-improved-pharmacodynamics-Perspective-for-cancer-treatment.pdf

10. Sánchez-Linares V, Cifuentes-Suárez JP, Martínez-Cuervo JJ, Román-Simón M, Pérez-García C, Bello-Rivero I. Carcinoma basocelular del rostro tratado con HeberFERON. Gac Méd Espirit [Internet]. Ago 2019 [citado 14 Dic 2019];21(2):87-97. Disponible en: <http://scielo.sld.cu/pdf/gme/v21n2/1608-8921-gme-21-02-87.pdf>

11. Centro de Ingeniería Genética y Biotecnología (Cuba). Estudio fase IV de extensión nacional del uso del HeberPAG en pacientes con carcinoma baso celulares para evaluar efectividad y seguridad a nivel poblacional. En: Ministerio de Salud Pública (Cuba). Registro Público Cubano de Ensayos Clínicos [Internet]. La Habana: MINSAP; 2008 [citado 20 Abr 2017]. Disponible en: <https://rpcec.sld.cu/ensayos/RPCEC00000164-Sp>

12. Montes de Oca-Álvarez M, Sotolongo-Díaz D, González-López M, Obregón-Valdivia PP, Noa-Arias M, Ivañez-González O. Utilidad del dermatoscopio en el diagnóstico del carcinoma basocelular. MediCiego [Internet]. 2018 [citado 14 Dic 2019];24(1):25-31. Disponible en: <http://www.revmediciego.sld.cu/index.php/mediciego/article/view/843/1210>

13. Sánchez-Linares V, Bello-Rivero I, Estela-Campo I, Hernández-Albelo N. HeberFERON en el tratamiento de un carcinoma basocelular del canto interno del ojo. Folia Dermatol Cubana [Internet]. 2017 [citado 14 Dic 2019];11(1):[aprox. 7 p.]. Disponible en: <http://revfdc.sld.cu/index.php/fdc/article/view/43/59>

14. Gómez-Martínez N, Gómez-Martínez N. Respuesta al tratamiento con HeberFERON desde el diagnóstico de enfermería en pacientes con neoplasia basocelular. Rev Cubana Enferm [Internet]. 2018





[citado 14 Dic 2019];34(3):[aprox. 9 p.]. Disponible en:

<http://www.revenfermeria.sld.cu/index.php/enf/article/view/2497/379>

15. Drake-Sosa DV, Rojas-Barlys L. HeberFERON en pacientes con carcinoma basocelular tratados en el municipio Puerto Padre , Las Tunas. Rev. electron. Zoilo [Internet]. 2018 [citado 15 Dic 2019];43(6):[aprox. 5 p]. Disponible en:

http://www.revzoilomarinaldo.sld.cu/index.php/zmv/article/view/1573/pdf_531

16. Roque-Pérez L, González-Escudero M. HeberFERON: solución efectiva para el carcinoma basocelular. Rev. electron. Zoilo [Internet]. 2019 [citado 15 Dic 2019];44(3):[aprox. 4 p]. Disponible en: http://revzoilomarinaldo.sld.cu/index.php/zmv/article/view/1713/pdf_589

Conflictos de intereses

Los autores declaran que no existen conflictos de intereses.

Contribuciones de los autores

Dunia Sotolongo-Díaz: gestación de la idea, elaboración del diseño de la investigación, revisión documental y bibliográfica, selección de los pacientes que integraron la serie de casos, realización del tratamiento, interpretación de los datos obtenidos y revisión del artículo confeccionado.

Mario Montes de Oca-Álvarez: colaboró con el diseño de la investigación, revisión documental y bibliográfica, selección de los pacientes que integraron la serie de casos, realización del tratamiento, interpretación de los datos obtenidos y confección del artículo.

Lianet Arévalo-Pérez: revisión documental y bibliográfica, participación en la aplicación del tratamiento y confección del artículo.

Financiación

Hospital General Provincial Docente “Dr. Antonio Luaces Iraola”.

