



Respuesta quirúrgica del síndrome de Favre-Racouchot

Surgical response of Favre-Racouchot Disease

Maily Bárbara del Río-Ysla^{1*} <https://orcid.org/0000-0002-0883-1656>

Bertha Luzardo-Iglesias² <https://orcid.org/0000-0001-7971-6412>

¹Especialista de Primer y Segundo Grados en Dermatología. Profesor Auxiliar. Universidad de Ciencias Médicas de Ciego de Ávila. Policlínico Docente Sur. Ciego de Ávila, Cuba.

²Especialista de Primer Grado en Cirugía Estética, Caumatología, y Medicina General Integral. Profesor Instructor. Universidad de Ciencias Médicas de Ciego de Ávila. Hospital General Provincial Docente “Dr. Antonio Luaces Iraola”. Ciego de Ávila, Cuba.

* Autor para la correspondencia. Correo electrónico: mailyb@infomed.sld.cu

RESUMEN

Introducción: el síndrome de Favre-Racouchot es una elastosis cutánea, de localización preferentemente periorbitaria, causada por la exposición crónica al sol. Se caracteriza por la aparición de lesiones amarillentas sobreelevadas y múltiples comedones.

Objetivo: presentar el caso de un paciente diagnosticado del síndrome de Favre-Racouchot, al que se le realizó tratamiento quirúrgico y médico con resultados satisfactorios.

Presentación de caso: paciente blanco, masculino, de 58 años, natural de una zona rural y trabajador agrícola, fumador por más de 20 años, con una historia de fotoexposición crónica desde la adolescencia hasta la actualidad. Acudió a la consulta de dermatología por presentar lesiones cutáneas que no le producían síntomas, pero tenían repercusión estética. El cuadro cutáneo era localizado, bilateral y asimétrico, constituido por pápulas confluentes y nódulos quísticos, agrupados sobre una piel atrófica de tono amarillento, arrugas profundas y grandes comedones negros –en número de centenas– localizados en las regiones temporal y periorbitaria, sin inflamación. Ante esta situación se decidió tratamiento médico y quirúrgico.

Conclusiones: los factores causantes del síndrome de Favre- Racouchot en este paciente fueron la



fotoexposición prolongada, sin la protección correcta, y el hábito de fumar. Aunque por lo general la autoplastia de vecindad por deslizamiento frontal no se emplea en los casos con lesiones grandes y flacidez de la piel en las áreas afectadas, en este los resultados fueron satisfactorios. Luego de la intervención quirúrgica es importante que el paciente haga cambios en su estilo de vida y se le mantenga el seguimiento especializado.

Palabras clave: DERMATOSIS FACIAL/etiología; DERMATOSIS FACIAL/diagnóstico; DERMATOSIS FACIAL/cirugía; INFORMES DE CASOS.

ABSTRACT

Introduction: Favre-Racouchot disease is a cutaneous elastosis, which affects preferably periorbital region, caused by chronic sun exposure. It is characterized by the appearance of raised yellowing lesions and multiple comedones.

Objective: to present the case of a patient diagnosed with Favre-Racouchot disease, who underwent surgical and medical treatment with satisfactory results.

Case presentation: white, male, 58-year-old patient from a rural area and agricultural worker, smoker for more than 20 years, with a history of chronic photo-exposure from adolescence to the present. He went to the dermatology office for presenting skin lesions that did not produce symptoms, but had aesthetic repercussions. The cutaneous picture was localized, bilateral and asymmetric, consisting of confluent papules and cystic nodules, grouped on a yellowish atrophic skin, deep wrinkles and large black comedones located in the temporal and periorbital regions, without inflammation. Given this situation, medical and surgical treatment is decided.

Conclusions: the factors causing Favre-Racouchot disease in this patient were prolonged photo-exposure, without the correct protection, and smoking. Although in general the neighborhood sliding autoplasty is not used in cases with large lesions and sagging skin in the affected areas, in this patient the results were satisfactory. After surgery, it is important that the patient make changes in his lifestyle and stay with the specialized follow-up.

Keywords: FACIAL DERMATOSSES/etiology; FACIAL DERMATOSSES/diagnosis; FACIAL DERMATOSSES/surgery; CASE REPORTS.



Recibido: 02/07/2018

Aprobado: 20/09/2019

INTRODUCCIÓN

El síndrome de Favre-Racouchot es una elastosis cutánea, de localización preferentemente periorbitaria, causada por la exposición crónica al sol. Se caracteriza por la aparición de lesiones amarillentas sobreelevadas y múltiples comedones.⁽¹⁾

La erupción es usualmente bilateral, con predominio de un lado respecto al otro, y presencia de quistes foliculares de coloración amarilla, múltiples comedones, localizados principalmente en la región periorbitaria. Los signos clínicos de esta elastosis ponen de manifiesto la existencia de un daño actínico crónico. Ocasionalmente las lesiones pueden ser unilaterales. Una variante de este síndrome es la placa actínica comedoniana, consistente en lesiones agrupadas en una placa única, de localización distinta a la habitual.⁽²⁾

Existe una gran variedad de cambios cutáneos benignos secundarios a la exposición solar crónica: hiperplasias sebáceas, telangiectasias, atrofia cutánea, pseudocicatrices estrelladas, arrugas, surcos profundos, etc. En ocasiones los hallazgos clínicos o clínico-patológicos son tan característicos que se han clasificado como auténticas enfermedades.⁽²⁻³⁾ Una de las más características es el síndrome de Favre-Racouchot o elastosis nodular, enfermedad que progresa lentamente y puede llegar a ser unilateral como resultado de la exposición asimétrica al sol. El área afectada puede tomar aspecto atrófico.⁽²⁾

La primera descripción de este padecimiento, hecha por Thin, data de 1888. En 1932, Favre y Racouchot estudiaron la enfermedad, y en 1951 ampliaron su descripción y la denominaron elastoidosis a quistes y comedones.⁽⁴⁾

La elastosis solar incluye la enfermedad de Favre-Racouchot, cutis romboidal de la nuca, placas comedonianas actínicas, elastomas, nódulos elastóticos de las orejas, bandas elastóticas, queratoelastoidosis marginal y placas colágenas de las manos.⁽⁵⁾

Para lograr buenos resultados terapéuticos es necesario tratar con precisión la elastosis solar, las lesiones quísticas existentes y los comedones que requieran remoción mecánica. Por ello se recomienda combinar el tratamiento médico con el quirúrgico. En cuanto a este último existen varias opciones:

curetaje de la lesión, dermoabrasión, extracción de comedones, escisión y manejo con láser. Por su parte, el tratamiento médico se basa en la aplicación de retinoides tópicos, dermoabrasión y extracción manual de comedones.^(6,7)

El objetivo de este trabajo es presentar el caso de un paciente diagnosticado del síndrome de Favre-Racouchot, al que se le realizó tratamiento quirúrgico y médico con resultados satisfactorios.

PRESENTACIÓN DEL CASO

Paciente blanco, masculino, de 58 años, natural de una zona rural y trabajador agrícola, fumador por más de 20 años, sin antecedentes patológicos personales conocidos, con una historia de fotoexposición crónica desde la adolescencia hasta la actualidad. Acudió a la consulta de dermatología por presentar lesiones cutáneas descritas por él como “espinitas agrupadas” que no le producían síntomas, pero tenían repercusión estética.

Examen dermatológico:

Se constató que el paciente presentaba un cuadro cutáneo localizado bilateral y asimétrico, constituido por pápulas confluentes y nódulos quísticos, agrupados sobre una piel atrófica de tono amarillento, arrugas profundas y grandes comedones negros –en número de centenas– localizados en las regiones temporal y periorbitaria, sin inflamación (Fig. 1).

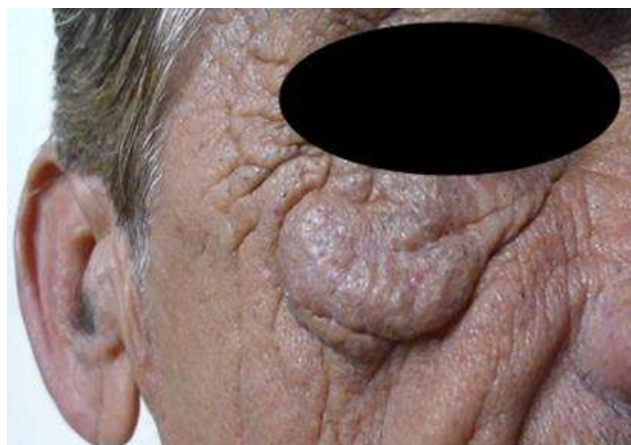


Fig. 1 - Hemicara derecha del paciente. Obsérvense las pápulas y nódulos agrupados en la región periorbitaria.

Con posterioridad a la primera consulta, se decidió en interconsulta realizada con el especialista en cirugía estética la combinación del tratamiento quirúrgico con el médico.

Respecto al tratamiento quirúrgico, se realizó una autoplastia de vecindad por deslizamiento frontal, que cerró por sí sola la zona afectada tras la extirpación quirúrgica (Fig. 2, 3, 4, 5 y 6).

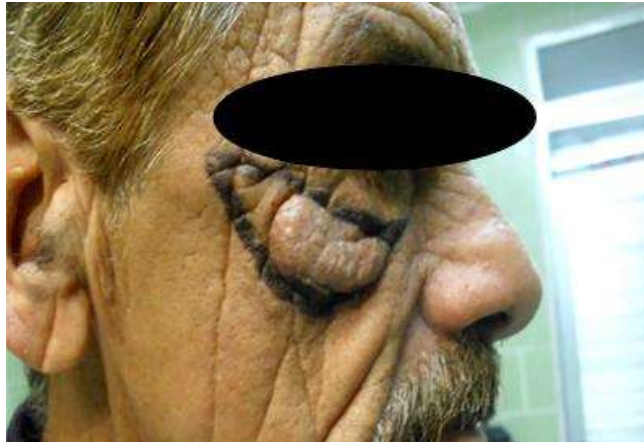

Fig. 2 - Previa asepsia y antisepsia de la zona afectada, se procedió a su marcación con un *losange* o semiluna.

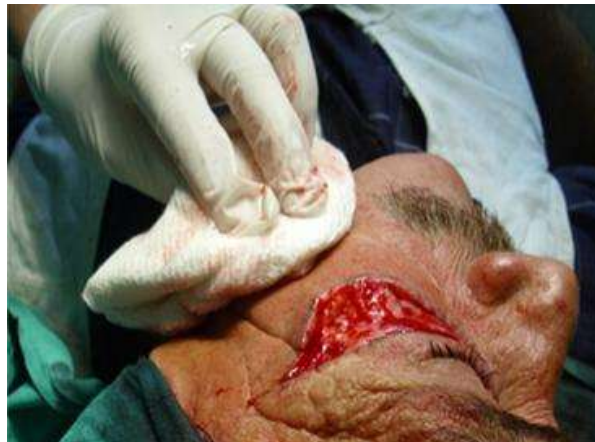

Fig. 3 - Luego de la infiltración con anestesia local se realizó la incisión y se extrajo la lesión, manteniendo la hemostasia del paciente.

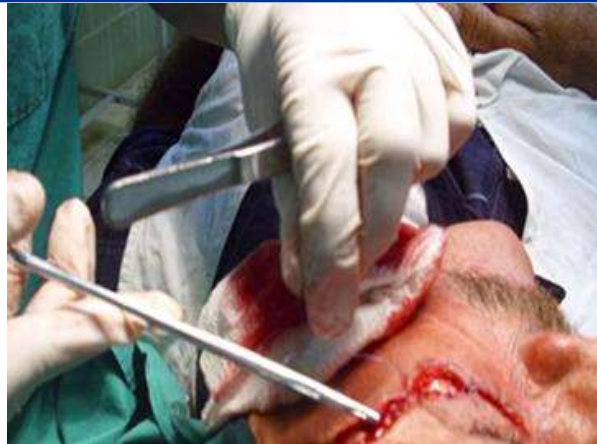

Fig. 4 - El deslizamiento frontal se efectuó en dirección al eje más largo de la zona disecada.

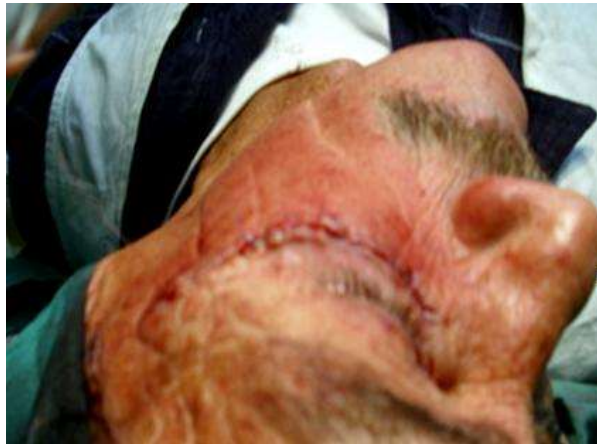

Fig. 5 - Se realizó cierre intradérmico de la incisión con sutura de nailon 5.0.

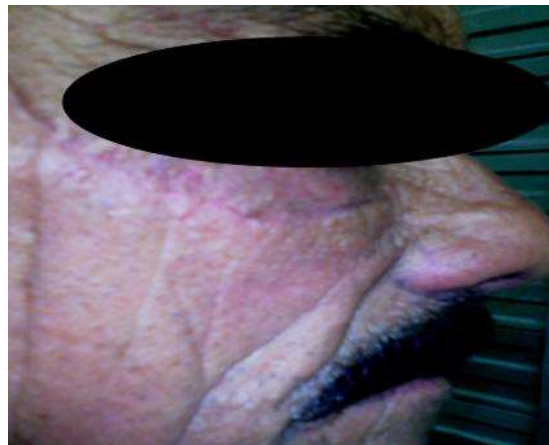

Fig. 6 - Aspecto del paciente una semana después de la intervención quirúrgica.

Respecto al tratamiento médico, pasados 30 días de la intervención quirúrgica, al paciente se le aplicó en la zona de la operación crema de Adapaleno 0,1 % en horario nocturno, durante 30 días. Se le



realizó exfoliación mecánica diaria con azúcar blanca –previa aplicación de una mascarilla de miel de abejas durante 15 minutos–, notándose la suavidad en la textura de la piel desde el inicio, así como extracción manual de los comedones. Se le indicó tomar una tableta diaria de vitamina C (500 mg durante 30 días, usar protector solar (filtro superior a 30), combinado con protección solar mecánica y suspender el hábito de fumar.

DISCUSIÓN

El síndrome de Favre-Racouchot afecta sobre todo a hombres de origen caucásico, con prolongada exposición al sol en climas extremos, e historia de tabaquismo crónico. Se estima que aparece en 6 % de las personas mayores de 50 años de edad. Sin embargo, se reportan casos de personas afectadas en la segunda década de vida y sin antecedentes de exposición solar prolongada. Algunos autores describen casos de síndrome de Favre-Racouchot con lesiones localizadas en otras áreas corporales expuestas al sol como el tórax y hombros^(2,8)

La patogénesis exacta del Favre-Racouchot no está bien establecida, aunque la radiación ultravioleta y los agentes físicos juegan un papel significativo en el desarrollo de esta enfermedad. Se ha demostrado que el fotodaño induce en la piel normal degeneración del colágeno, incremento en la alteración de las fibras elásticas, retención de sebo y formación de comedones. Estos últimos se forman debido a la queratinización del folículo pilosebáceo ocasionada por la atrofia cutánea.^(2,9,10)

La aparición de esta enfermedad también se ha relacionado con el tabaquismo excesivo que, en combinación con la exposición solar, podría ser un elemento importante en el desarrollo de las lesiones. La aplicación de radioterapia también se considera un factor inductor porque causa una degeneración del tejido conectivo del estroma similar a la ocasionada por el sol.^(2,9,10)

Las alteraciones metabólicas, nutricionales y hormonales, unidas a la exposición prolongada a la luz solar, producen cambios asociados con la senectud. El espectro electromagnético solar tiene varias regiones; una de las cuales es la radiación ultravioleta (UV). Esta se clasifica en dos tipos de acuerdo a su longitud de onda: UVB (de onda media, con espectro de 280 a 315 nm) y UVA (de onda larga, con 315 a 400 nm); su límite de separación es la longitud de onda de 320 nm. Ambas son bloqueadas y absorbidas en diferentes proporciones por la epidermis y dermis.⁽¹¹⁾

Parte de los cambios generados por el contacto con la UV son: hiperplasia de glándulas



sebáceas, degeneración de fibras elásticas, y pérdida de la propiedad de soporte de la dermis, con la consiguiente distensión del canal infundibular de los folículos sebáceos y la aparición de comedones.⁽¹¹⁾ Una de las principales complicaciones de esta afección es la colonización bacteriana, principalmente por *Propionibacterium acnes*, *Staphylococcus albus*, *Corynebacterium acnes* y *Malassezia*.⁽³⁾ El diagnóstico diferencial se efectúa entre los comedones del acné, acné miliar y miliocoloide, siringomas, tricoepiteliomas e hiperplasia sebácea.⁽¹²⁾

En la literatura revisada se encontró que el empleo de esta técnica no es frecuente en pacientes con características como las del caso presentado, debido a la extensión y tamaño de las lesiones, y la flacidez de la piel en las áreas afectadas. No obstante en este paciente el resultado fue satisfactorio.

CONCLUSIONES

Los factores causantes del síndrome de Fabre- Racouchot en este paciente fueron la fotoexposición prolongada, sin la protección correcta, y el hábito de fumar. Aunque por lo general la autoplastia de vendidad por deslizamiento frontal no se emplea en los casos con lesiones grandes y flacidez de la piel en las áreas afectadas, en este los resultados fueron satisfactorios. Después de la intervención quirúrgica es importante que el paciente haga cambios en su estilo de vida y se le mantenga el seguimiento por el especialista.

Conflictos de intereses

Los autores declaran que no existen conflictos de intereses.

REFERENCIAS BIBLIOGRÁFICAS

1. Piqué-Duran E, García-Vázquez O, Feito-Pérez J, Tang KK, Azcue MA, Pérez-Cejudo JA. Placa comedoniana actínica. Dos nuevos casos y revisión de la literatura. *Piel Form Continuada Dermatol* [Internet]. Mar 2015 [citado 28 May 2019];30(3):156-8. Disponible en: <https://www.clinicalkey.es/service/content/pdf/watermarked/1-s2.0->



[S0213925114004249.pdf?locale=es_ES&searchIndex=](#)

2. Merino-Enriquez J, Gómez-Dominguez MA, Valdez-Llergo RJ, Morel-Siu CM, Orozco-Alfaro LP. Enfermedad de Favre Racouchot severa. Reporte de un caso. *Dermatol CMQ* [Internet]. Sep 2010 [citado 3 May 2018];8(3):192-5. Disponible en: <http://www.medigraphic.com/pdfs/cosmetica/dcm-2010/dcm103g.pdf>
3. Sonthalia S, Arora R, Chhabra N, Khopkar U. Favre-Racouchot syndrome. *Indian Dermatol Online J* [Internet]. Dic 2014 [citado 3 May 2018];5 Supl 2:S128-9. Disponible en: <https://www.ncbi.nlm.nih.gov/pmc/articles/PMC4290177/>
4. Hasan Z, Kothottil R, Adinarayan M. Clinicopathologic case report of Favre-Racouchot syndrome with review of literature. *Internat J Health Sciences Res* [Internet]. Oct 2016 [citado 3 May 2018];6(10):296-8. Disponible en: http://www.ijhsr.org/IJHSR_Vol.6_Issue.10_Oct2016/49.pdf
5. Heras JA, Jiménez F, Soguero ML, Arjona C, Plaza JA, Martínez P, et al. Bullous solar elastosis. *Clin Exp Dermatol* [Internet]. May 2007 [citado 9 May 2018];32(3):272-4. Disponible en: http://www.ijhsr.org/IJHSR_Vol.6_Issue.10_Oct2016/49.pdf
6. Paganelli A, Mandel VD, Kaleci S, Pellacani G, Rossi E. Favre-Racouchot disease: systematic review and possible therapeutic strategies. *J Eur Academy Dermatol Venereol* [Internet]. 2019 [citado 28 May 2019];33(1):32-41. Disponible en: <https://onlinelibrary.wiley.com/doi/pdf/10.1111/jdv.15184>
7. Platsidaki E, Markantoni V, Balamoti E, Kouris A, Rigopoulos D, Kontochristopoulos G. Combination of 30% salicylic acid peels and mechanical comedo extraction for the treatment of Favre-Racouchot syndrome. *Acta Dermatovenerol Croat* [Internet]. Mar 2019 [citado 28 May 2019];27(1):42-3. Disponible en: <https://hrcak.srce.hr/file/320501>
8. Mahajan VK, Chauhan PS, Mehta KS, Sharma V. Favre-Racouchot syndrome. *Our Dermatol Online* [Internet]. 2013 [citado 9 May 2019];4(3):328-9. Disponible en: <http://www.odermatol.com/odermatology/32013/16.Favre-Racouchot-MahajanVK.pdf>
9. Wiegand C, Raschke C, Elsner P. Skin aging: a brief summary of characteristic changes. En: Farage MA, Miller KW, Maibach HI. *Textbook of Aging Skin* [Internet]. Berlín: Springer-Verlag; 2015 [citado 28 May 2019]. Disponible en: https://link.springer.com/content/pdf/10.1007/978-3-642-27814-3_5-2.pdf
10. Lepore A, Colonna S, Della Giovanna P, García S, Cabrera HN. Enfermedad de Racouchot-Favre (elastoidosis nodular con quistes y comedones), Forma clínica exuberante. *Arch Agent Dermatol*



[Internet]. 2008 [citado 9 May 2018];58:19-22. Disponible en:

<http://www.archivosdermato.org.ar/Uploads/58;19-22;2008%20%28c%29.pdf>

11. Cardoso F, Nakandakari S, Zattar GA, Teixeira-Soares C. Actinic comedonal plaque-variant of Favre-Racouchot syndrome: report of two cases. An. Bras. Dermatol. [Internet]. Jun 2015 [citado 17 May 2018];90(3 Supl 1):185-7. Disponible en: <http://www.scielo.br/pdf/abd/v90n3s1/0365-0596-abd-90-03-s1-0185.pdf>

12. García-Padrón OA, Batún-Garrido JAJ. Enfermedad de Favre-Racouchot como incidentaloma en un paciente con carcinoma laríngeo. Dermatol Rev Mex [Internet]. Ene 2017 [citado 28 May 2019];61(1):53-8. Disponible en: www.medigraphic.com/pdfs/derrevmex/rmd-2017/rmd171g.pdf