

Embarazo heterotópico cornual en su primer trimestre. Informe de caso

Cornual heterotopic pregnancy in its first trimester. Case report

Amado Antonio García-Odio^{1*} <https://orcid.org/0000-0002-5224-6438>

¹Máster en Medicina Natural y Tradicional. Especialista de Primer y Segundo Grados en Ginecología y Obstetricia. Especialista de Primer Grado en Medicina General Integral. Licenciado en Derecho. Profesor Auxiliar. Facultad de Ciencias Médicas. Municipio Especial Isla de la Juventud, Cuba.

*Autor para la correspondencia. Correo electrónico: amadog@infomed.sld.cu

RESUMEN

Introducción: el embarazo heterotópico es una rara gestación múltiple, donde un embarazo intrauterino coexiste con uno ectópico. Esta circunstancia entraña una enorme dificultad en el diagnóstico preoperatorio, y es potencialmente peligrosa tanto para la madre como para el feto intrauterino.

Objetivo: presentar una paciente con embarazo heterotópico cornual diagnosticado en el primer trimestre, a partir de su sintomatología específica, mediante el método clínico.

Presentación del caso: paciente femenina de procedencia urbana, 36 años de edad, color de la piel mestizo y peso de 70 kg. A las nueve semanas de gestación se le realizó una interrupción voluntaria y se le colocó un dispositivo intrauterino. Transcurridos dos días, presentó dolor de leve intensidad e intermitente en el bajo vientre, náuseas, mareos y cefalea. En el tacto vaginal se constató que el útero presentaba tamaño normal, y en el anejo derecho, doloroso, se palpó una masa tumoral. La prueba rápida de embarazo resultó positiva. La operación y el período posoperatorio fueron satisfactorios. La paciente estuvo ingresada en la sala por siete días, y posteriormente recibió el alta hospitalaria.

Conclusiones: si bien el diagnóstico del embarazo heterotópico cornual es difícil, los síntomas que presentó la paciente fueron sospechosos de la dolencia. La impresión diagnóstica obtenida por el método clínico se corroboró en el examen imagenológico y, posteriormente, en la intervención



quirúrgica. La oportuna actuación médica posibilitó la recuperación de la paciente sin complicaciones. Se resalta la importancia de prestar especial atención a la sintomatología de las pacientes en estos casos.

Palabras clave: EMBARAZO HETEROTÓPICO/diagnóstico; EMBARAZO CORNUAL/diagnóstico; EMBARAZO ECTÓPICO/diagnóstico; INFORMES DE CASOS.

ABSTRACT

Introduction: heterotopic pregnancy is a rare multiple gestation, where an intrauterine pregnancy coexists with an ectopic one. This circumstance entails enormous difficulty in preoperative diagnosis, and is potentially dangerous for both the mother and the intrauterine fetus.

Objective: to present a patient with a cornual heterotopic pregnancy diagnosed in the first trimester, based on her specific symptoms, using the clinical method.

Case presentation: female patient of urban origin, 36 years old, mixed-race skin color and weight of 70 kg. At nine weeks gestation, she underwent a voluntary interruption and an intrauterine device was placed. After two days, she had mild intermittent pain in the lower abdomen, nausea, dizziness and headache. The vaginal examination revealed that the uterus was of normal size, and a tumor mass was palpated in the painful right adnexal. The pregnancy test was positive. The operation and the postoperative period were satisfactory. The patient was admitted for seven days, and was subsequently discharged from the hospital.

Conclusions: although the diagnosis of the cornual heterotopic pregnant woman is difficult, the symptoms that the patient presented were suspicious of the disease. The diagnostic impression obtained by the clinical method was corroborated in the imaging examination and, later, in the surgical intervention. Timely medical action allowed the patient to recover without complications. The importance of paying special attention to the symptoms of the patients in these cases is highlighted.

Keywords: HETEROTOPIC PREGNANCY/diagnosis; CORNUAL PREGNANCY/diagnosis; ECTOPIC PREGNANCY; CASE REPORTS.

Recibido: 25/05/2018

Aprobado: 11/03/2020



INTRODUCCIÓN

El embarazo heterotópico es una rara gestación múltiple, donde un embarazo intrauterino coexiste con uno ectópico. Esta circunstancia entraña una enorme dificultad en el diagnóstico preoperatorio, y es potencialmente peligrosa tanto para la madre como para el feto intrauterino. Por ello, no obstante los avances tecnológicos actuales en la especialidad de ginecología y obstetricia, el diagnóstico y tratamiento quirúrgico de esta condición es un reto para el médico.^(1,2)

La incidencia del embarazo heterotópico es de uno cada 10 000 a 50 000 embarazos espontáneos. El creciente empleo de tratamientos relacionados con las técnicas de reproducción asistida ha repercutido en el aumento de la incidencia de embarazos heterotópicos, los que constituyen 1 % de los embarazos logrados por estas técnicas.^(1,2)

El embarazo ectópico de localización cornual o del cuerno uterino es raro también; representa 2-4 % de todos los embarazos ectópicos. Según algunos autores, aunque ocurre generalmente en menos de 3 % de los casos, la rareza del embarazo cornual es superada por las altas morbilidad y mortalidad maternas que provoca. Esto se debe principalmente a la gran distensión y ulterior rotura de la zona en embarazos con edad gestacional avanzada. El cuerno uterino está muy vascularizado, es el lugar de unión de los vasos uterinos y ováricos. Por este motivo, su rotura suele provocar descompensación hemodinámica importante.⁽³⁻⁵⁾

En Cuba, este problema de salud materno-infantil –cuyo diagnóstico es complejo– cada año cuesta vidas femeninas. Por ello el objetivo del presente trabajo es presentar el caso de una paciente con embarazo heterotópico cornual diagnosticado en el primer trimestre, a partir de su sintomatología específica, mediante el método clínico.

PRESENTACIÓN DEL CASO

Paciente femenina de procedencia urbana, graduada de técnico medio en economía. Tiene 36 años de edad, color de la piel mestizo, peso de 70 kg, talla 1,53. El 23 de mayo de 2017, con nueve semanas, se le realizó una interrupción voluntaria de la gestación y se le colocó un dispositivo intrauterino.

Transcurridos dos días, presentó dolor de leve intensidad e intermitente en el bajo vientre, náuseas, mareos y cefalea. Debido a la exacerbación del dolor en el bajo vientre acudió el 13 de junio a la consulta de Ginecobstetricia del cuerpo de guardia del Hospital General Docente “Héroes del Baire”, de Nueva Gerona (Isla de la Juventud).

En su historia obstétrica constan cuatro embarazos y dos partos eutócicos (el primero hace 16 años y el segundo, un año), además de un aborto provocado. No refirió antecedentes patológicos personales; tampoco quirúrgicos o de transfusiones. Presentó la menarquía a los 16 años de edad, con una fórmula menstrual de cinco a siete días de duración y un ciclo cada 30 días. Tuvo las primeras relaciones sexuales a los 17 años de edad. No padece de alergias a medicamentos ni tiene hábitos tóxicos.

Examen físico:

Se observó que la paciente presentaba abdomen doloroso a la palpación profunda en la fosa ilíaca derecha. En el tacto vaginal se constató que el útero presentaba tamaño normal, y en el anejo derecho, doloroso, se palpó una masa tumoral. La prueba rápida de embarazo resultó positiva.

Examen imagenológico

En el ultrasonido ginecológico se observó el útero de tamaño normal, con un dispositivo intrauterino. En la proyección del anejo derecho se vio una imagen, con aspecto de saco gestacional de paredes gruesas y en su interior una estructura embrionaria de ocho semanas de gestación, sin latido cardíaco. No se observó líquido libre en la cavidad abdominal.

Intervención quirúrgica:

A la paciente se le realizó histerectomía total, por vía abdominal. Se conservaron ambos anejos, y el diagnóstico fue embarazo heterotópico cornual, localizado en el cuerno uterino derecho, sin complicaciones. La intervención quirúrgica duró una hora. En ella se empleó anestesia intratecal por vía central, con opioides adrenérgicos, 75 ml de lidocaína hiperbárica 5%, 25 mcg de fentanyl, y 0,1 mg de epinefrina.

Como hallazgos intraoperatorios se observaron un útero con tumoración de ± 4 cm de diámetro en el cuerno izquierdo. La zona, de color rojo violáceo estaba hipervascularizada, y su consistencia era muy blanda con respecto al resto del útero (Fig. 1 y Fig. 2).

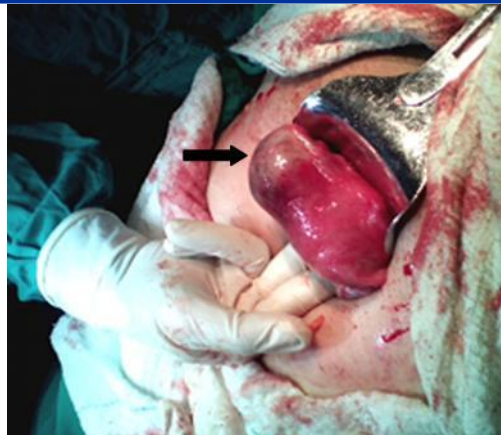


Fig. 1 – Extracción del útero. La flecha señala el sitio de localización del embarazo ectópico cornual derecho.

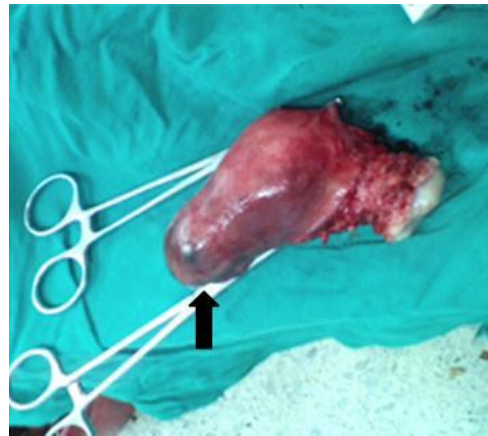

Fig. 2 – Útero extraído. Obsérvese el cuerno derecho, sitio de implantación del embarazo heterotópico cornual.

En el diagnóstico anatomopatológico se identificaron el cuello del útero con algunos quistes de Naboth y cervicitis crónica leve, y en el cuerno uterino derecho una cavidad de 3 cm, con líquido y un embrión de 1 cm. La cavidad uterina, dilatada, contenía un dispositivo intrauterino. El endometrio tenía hiperplasia simple y atopia de Arias-Stella.

La operación y el período posoperatorio fueron satisfactorios. La paciente estuvo ingresada en la sala por siete días, y posteriormente recibió el alta hospitalaria.

DISCUSIÓN

La paciente tenía un antecedente previo de interrupción voluntaria de un embarazo de nueve semanas, lo hizo complejo un diagnóstico, de por sí difícil. Es importante tener en cuenta que el embarazo

ectópico cornual se diagnostica fundamentalmente mediante ecografía,⁽³⁻⁵⁾ la que posibilita un diagnóstico precoz en caso de no ser posible por el método clínico.

En los casos de embarazos ectópicos cornuales son comunes tanto la presencia de factores predisponentes como su sospecha por elementos clínicos indispensables para su diagnóstico. La paciente no presentó factores predisponentes de interés, pero sí elementos clínicos que hicieron sospechar la dolencia.

El incremento en el empleo de los métodos de detección y diagnóstico no impide que el embarazo localizado en el cuerno uterino sea mal diagnosticado en más de 40 % de las mujeres que acuden a los servicios de urgencias hospitalarios. En la literatura se reconoce la dificultad diagnóstica que entraña este tipo de gestación, la cual hace que su pronóstico sea más sombrío y mortal por la proximidad de la rama ascendente de las arterias uterinas. Por otra parte, desde el punto de vista clínico, las gestantes pueden estar asintomáticas o presentar cuadros hemorrágicos internos graves, con choque hipovolémico.⁽³⁻⁷⁾

En el embarazo de localización cornual, el trofoblasto invade el miometrio, destruye el músculo por infiltración en el área de menor resistencia, y el saco gestacional queda compuesto por serosa y una delgada capa de músculo uterino subyacente de la parte posterosuperior del cuerno uterino afectado.^(3,5,7) En el caso de esta paciente se observó que el cuerno derecho uterino presentaba una coloración rojo violácea, en contraste con la roja del resto del útero.

Además de los síntomas y signos clínicos, en la literatura se reconoce la existencia de los siguientes criterios ultrasonográficos para el diagnóstico del embarazo ectópico: cavidad uterina vacía, saco gestacional más allá de un centímetro del borde lateral de la cavidad uterina, halo de tejido miometrial que no rodea completamente al saco gestacional (lecho miometrial delgado, asimétrico o incompleto, alrededor del saco gestacional). Estos hallazgos ultrasonográficos deberán estar acompañados de una subunidad beta de la gonadotropina coriónica, que corrobora la existencia del embarazo.⁽³⁻⁵⁾

El cuerno uterino, que mide aproximadamente un centímetro de longitud, proporciona protección al saco gestacional. De ahí que un embarazo alojado en esta zona no manifieste síntomas en sus primeras etapas, lo que ocurre al llegar a una edad gestacional más avanzada con el riesgo de rotura tardía del útero.^(3,5,7)

Existen factores predisponentes o de riesgo del embarazo heterotópico. Hay un incremento de las infecciones pélvicas en general (enfermedad inflamatoria pélvica) y de las salpingitis en particular,



debido al inicio temprano de la actividad sexual unida a la promiscuidad en adolescentes. Con frecuencia estas infecciones son mal diagnosticadas y, por tanto, tratadas de forma incompleta. También se registran aumentos en las cifras de abortos provocados, uso indiscriminado de dispositivos intrauterinos y operaciones tubáricas (especialmente las oclusivas y reconstructivas). El antecedente de embarazo ectópico es un importante factor predisponente para una nueva aparición. Ciertos padecimientos como la endometriosis y la salpingitis ístmica nudosa, así como el creciente uso de las técnicas de reproducción asistida, redundan en mayores riesgos de sufrir embarazos ectópicos.^(2,8-11)

Desde el punto de vista clínico se ha de sospechar la existencia de un embarazo heterotópico cuando la gestante ha sido sometida a procedimientos de reproducción asistida, los síntomas y signos de embarazo persisten después de un legrado obstétrico, los títulos altos de gonadotropina coriónica se mantienen después de un legrado obstétrico, o existe un cuadro clínico de abdomen quirúrgico con masa anexa y embarazo intrauterino.^(1,2,6,8-11) Al igual que en los casos de gestación ectópica aislada, la localización más frecuente (90 %) de la heterotópica es la porción ampular de la trompa de Falopio. Otras posibles localizaciones son la cicatriz de una cesárea previa, el cuerno del útero, el ovario, el cérvix y el fondo del saco de Douglas.^(4,6,9-11)

En la literatura revisada hay consenso tanto respecto a que el ultrasonido es el medio diagnóstico más efectivo para detectar de forma temprana el embarazo heterotópico y sus complicaciones, como que su tratamiento es quirúrgico.^(1,2,6,8-11) Sin embargo, en los casos de gestación ectópica cornual aislada no existe consenso acerca del tratamiento más adecuado. Su manejo incluye el tratamiento conservador con metotrexato, así como la resección cornual mediante laparotomía. Otras alternativas quirúrgicas más invasivas son la histerectomía y la resección histeroscópica previo tratamiento con metotrexato (utilizadas en pacientes cuya respuesta al fármaco no sea satisfactoria). En todos los casos se realiza resección cornual. No obstante, si el diagnóstico del embarazo es temprano, el tratamiento conservador con metotrexato puede tener éxito. En pacientes embarazadas con posterioridad al tratamiento quirúrgico (en cualquiera de sus variantes), es aconsejable la cesárea.^(3-5,7)

Este trabajo presentó como limitación la escasa literatura sobre el tema, debido a la rareza de este tipo de embarazo.





CONCLUSIONES

Si bien el diagnóstico del embarazado heterotópico cornual es difícil, los síntomas que presentó la paciente fueron sospechosos de la dolencia. La impresión diagnóstica obtenida por el método clínico fue corroborada en el examen imagenológico y, posteriormente, en la intervención quirúrgica. La oportuna actuación médica posibilitó la recuperación de la paciente sin complicaciones. Se resalta – como aporte científico de este trabajo– la importancia de prestar especial atención a la sintomatología de las pacientes en estos casos.

REFERENCIAS BIBLIOGRÁFICAS

1. Shang J, Peng R, Zheng J, Lin M. The indicator of clinical outcomes for patients with heterotopic pregnancy following in-vitro fertilization with embryo transfer. Taiwan J Obstet Gynecol [Internet]. Nov 2019 [citado 18 Feb 2020];58(6):827-32. Disponible en: <https://www.researchgate.net/publication/337408579> The indicator of clinical outcomes for patients with heterotopic pregnancy following in-vitro fertilization with embryo transfer/fulltext/5e79445092851c3091390990/The-indicator-of-clinical-outcomes-for-patients-with-heterotopic-pregnancy-following-in-vitro-fertilization-with-embryo-transfer.pdf
2. Karkee R, Sharma A, Dangal B. Heterotopic pregnancy: a challenge in early diagnosis. J Nepal Health Res Counc [Internet]. Sep 2019 [citado 18 Feb 2020];17(3):413-5. Disponible en: <http://103.69.125.201/index.php/jnhrc/article/download/651/587/>
3. Wang S, Zhang Y, Zhao YY, Lu S. Cornual pregnancy in 2 cases. Beijing Da Xue Xue Bao Yi Xue Ban [Internet]. Jun 2018 [citado 19 Feb 2020];50(3):576-9. Disponible en: <https://pubmed.ncbi.nlm.nih.gov/29930433/>
4. Li YY, Duan LY, Chi FL, Li KM. Transvaginal reduction of a heterotopic cornual pregnancy with conservation of intrauterine pregnancy. Chin Med Sci J [Internet]. Sep 2019 [citado 19 Feb 2020];34(3):221-5. Disponible en: <http://cmsj.cams.cn/EN/article/downloadArticleFile.do?attachType=PDF&id=2889>
5. Svenningsen R, Staff AC, Langebrekke A, Qvigstad E. Fertility outcome after cornual resection for





interstitial pregnancies. J of Minim Invasive Gynecol [Internet]. Ago 2019 [citado 18 Feb 2020];26(5):865-70. Disponible en: https://www.clinicalkey.es/service/content/pdf/watermarked/1-s2.0-S1553465018304369.pdf?locale=es_ES&searchIndex=

6. Meng HH, Shu C, Mo YX. Heterotopic pregnancy following in vitro fertilization and embryo transfer procedure. J Biol Regul Homeost Agents [Internet]. Ene 2019 [citado 19 Feb 2020];33(1):81-4. Disponible en: <https://www.infona.pl/resource/bwmeta1.element.springer-2a064511-52f2-3344-afcd-fcb200c29cdf>

7. Varun N, Nigam A, Elahi AA, Jain A. Cornual ectopic pregnancy: laparoscopic management step by step. BMJ Case Rep [Internet]. Ene 2018 [citado 2020 Feb 19];():223998. Disponible en: <https://www.ncbi.nlm.nih.gov/pmc/articles/PMC5878308/pdf/bcr-2017-223998.pdf>

8. Wu D, Hii LY, Shaw SWS. A rare case of heterotopic quintuplets pregnancy. Taiwan J Obstet Gynecol [Internet]. Sep 2019 [citado 19 Feb 2020];58(5):684-7. Disponible en: https://www.researchgate.net/publication/335904741_A_rare_case_of_heterotopic_quintuplets_pregnancy/fulltext/5e78fd944585158bd5019f68/A-rare-case-of-heterotopic-quintuplets-pregnancy.pdf?origin=publication_detail

9. Palasová H, Fabian M. Heterotopic pregnancy Vital intrauterine pregnancy 12+4, vital ectopic pregnancy 11+4. Ceska Gynekol [Internet]. 2019 [citado 19 Feb 2020];84(5):351-4. Disponible en: <https://pubmed.ncbi.nlm.nih.gov/31826632/>

10. Nabi U, Yousaf A, Ghaffar F, Sajid S, Ahmed MMH. Heterotopic Pregnancy - A diagnostic challenge. Six case reports and literature review. Cureus [Internet]. Nov 2019 [citado 20 Feb 2020];11(11):e6080. Disponible en: <https://www.ncbi.nlm.nih.gov/pmc/articles/PMC6894893/pdf/cureus-0011-00000006080.pdf>

11. Ito A, Furukawa T, Nakaoka K, Hayashi R, Namihira T, Kasai S, et al. Heterotopic pregnancy with suspicion of superfetation after the intrauterine insemination cycle with ovulation induction using clomiphene citrate: A case report. Clin Pract [Internet]. Ene 2019 [citado 20 Feb 2020];9(1):1129. Disponible en: <https://www.ncbi.nlm.nih.gov/pmc/articles/PMC6444374/pdf/cp-9-1-1129.pdf>

Conflictos de intereses

El autor declara que no existen conflictos de intereses.





Contribución de los autores:

Amado Antonio García-Odio: concepción e idea del artículo, análisis de la información y bibliografía, redacción del manuscrito y revisión crítica de su versión final.

Financiación

Hospital General Docente “Héroes del Baire”.

