

## Diagnóstico de tumor benigno del riñón

### Diagnosis of benign kidney tumor

Damarys Emelina Socorro-Palomino<sup>1\*</sup> <https://orcid.org/0000-0001-9231-8160>

Lidia Rosa Núñez-Morgado<sup>1</sup> <https://orcid.org/0000-0002-8956-8035>

Andrés Dionisio Padilla-Fernández<sup>2</sup> <https://orcid.org/0000-0002-0295-2924>

<sup>1</sup>Especialista de Primer Grado en Anatomía Patológica y en Medicina General Integral. Profesora Auxiliar. Hospital General Provincial Docente "Dr. Antonio Luaces Iraola". Ciego de Ávila, Cuba.

<sup>2</sup>Máster en Enfermedades Infecciosas. Licenciado en Citohistopatología. Profesor Auxiliar. Investigador Agregado. Hospital General Provincial Docente "Dr. Antonio Luaces Iraola". Ciego de Ávila, Cuba.

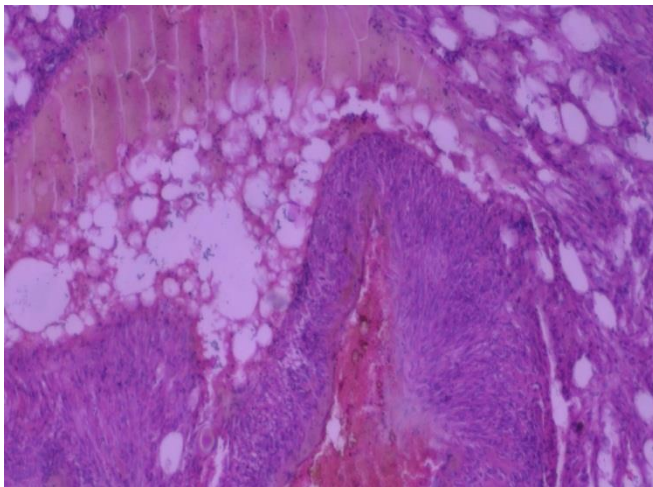
\*Autor para la correspondencia. Correo electrónico: [damarys86616@infomed.sld.cu](mailto:damarys86616@infomed.sld.cu)

Recibido: 30/04/2018

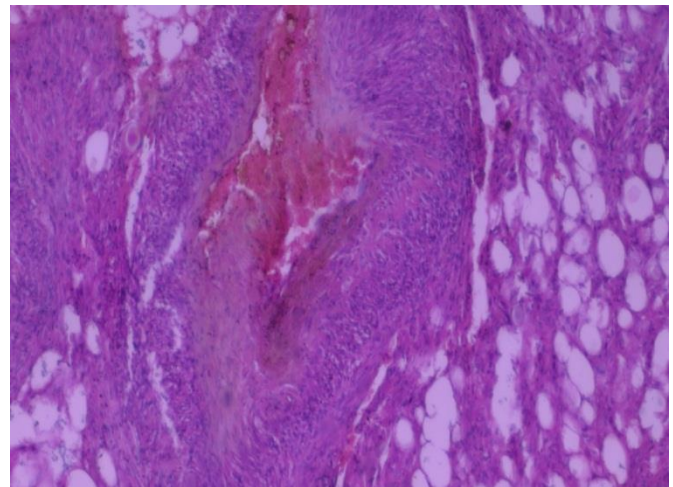
Aprobado: 15/06/2018

Se presenta una imagen microscópica de un tumor renal benigno en una paciente de 66 años con antecedentes de dolor lumbar de dos años de evolución sin hematuria (Fig. 1). Al examen macroscópico de la pieza quirúrgica se observó una lesión nodular encapsulada de 7 x 6 cm, de color amarillento brillante, con áreas hemorrágicas, localizada en la pelvis renal, que no infiltraba el parénquima. Al microscopio (panel A y B) se observa una mezcla variable de tejido adiposo, células epitelioides y fusocelulares con vasos sanguíneos tortuosos de paredes gruesas. En la biopsia se informó un angiomiolipoma de la pelvis renal. La paciente evolucionó satisfactoriamente. Los angiomiolipomas son los tumores benignos de riñón más comunes. Son más frecuentes en las mujeres y pocas veces

causan síntomas, pero pueden sangrar o crecer y causar dolor e insuficiencia renal. Su nombre se debe a que contiene áreas de tejido vascular, otras constituidas por músculo liso y entremezclado con las áreas de tejido adiposo maduro o de aspecto degenerado. Son comunes en pacientes con esclerosis tuberosa, un trastorno genético en el que crecen tumores benignos en riñones, cerebro, ojos, corazón, pulmones y piel, que causan convulsiones, problemas mentales y lesiones en la piel.



**Panel A** - Se observa tejido adiposo y vasos sanguíneos de paredes gruesas.



**Panel B** - Se observa la mezcla de tejido adiposo, células epitelioides y vasos sanguíneos.

**Fig. 1** - Imagen microscópica de un tumor renal benigno.

### **Conflictos de intereses**

Los autores declaran que no existen conflictos de intereses.

### **Contribuciones de los autores**

Damarys Emelina Socorro-Palomino: gestación de la idea, revisión de la literatura, realización del diagnóstico anatomopatológico y aprobación de la versión final.

Lidia Rosa Núñez-Morgado: revisión de la literatura, realización del diagnóstico anatomopatológico, confección del borrador del artículo y aprobación de la versión final.



Andrés Dionisio Padilla-Fernández: realización de las técnicas de coloración, revisión crítica del artículo y aprobación de la versión final.

### **Financiación**

Hospital General Provincial Docente "Dr. Antonio Luaces Iraola"

