

HOSPITAL GENERAL PROVINCIAL DOCENTE  
"ROBERTO RODRÍGUEZ FERNÁNDEZ"  
MORÓN

Tres mixomas cardíacos con imágenes ecocardiográficas diferentes  
Three cardiac myxomas with different echocardiographic images

Rodolfo Vega Candelario<sup>1</sup>.

I. Especialista de Primer Grado en Cardiología. Profesor Asistente. Hospital General Provincial Docente "Roberto Rodríguez Fernández", Morón. Ciego de Ávila, Cuba.

Se presentan tres imágenes ecocardiográficas de mixomas cardíacos (figura 1). En el panel A se observa un mixoma grande, con movilidad, friable y sin calcificaciones, con permanecía mayor en ventrículo izquierdo (VI). Se diagnosticó en un hombre de 53 años con dolor torácico, disnea de esfuerzo, palpitaciones, hipertensión y hemiparesia izquierda, secuela de un infarto cerebral. Al examen físico se identificó un soplo diastólico largo mitral.

En el panel B se observa un mixoma con pedículo largo en la unión del tabique y la pared posterior de la aurícula izquierda (AI). Su movilidad y basculación provoca obstrucción total de la válvula mitral (VM) con turbulencia diastólica, remanso y dificultad de llenado del VI en diástole. Se diagnosticó en un hombre de 51 años con hemoptisis, ortopnea y cuadros convulsivos. Al examen físico se identificó arrastre diastólico largo en el foco mitral.

En el panel C se avista un mixoma gigante de AI en casi toda su cavidad con conflicto de espacio y dificultad de llenado y vaciamiento, y el llenado del VI en diástole y congestión pulmonar resultante. Se diagnosticó en un hombre de 59 años con disnea, ortopnea, hemoptisis, fibrilación auricular, anasarca y dolor tipo coronario, vasculitis y fiebre de causa desconocida.

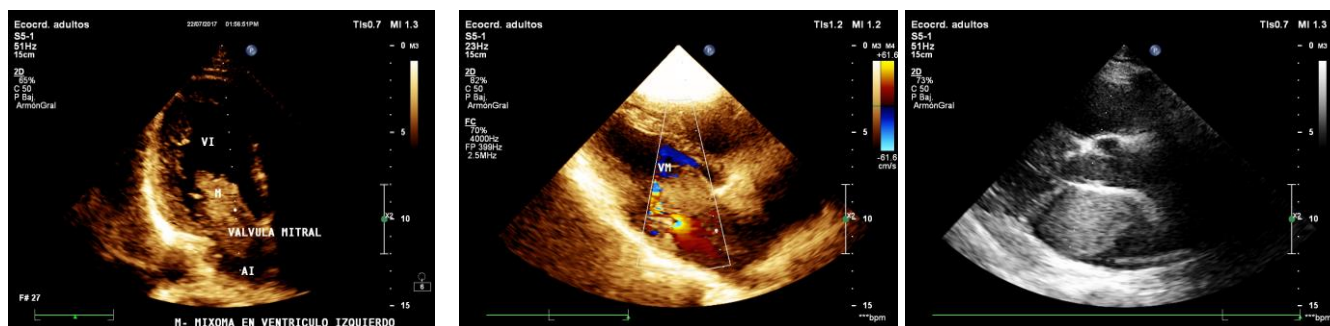


Figura 1. Tres mixomas cardíacos con imágenes ecocardiográficas diferentes.  
Panel A. Mixoma cardíaco grande.  
Panel B. Mixoma con pedículo largo.  
Panel C. Mixoma gigante de aurícula izquierda.

**Recibido:** 8 de abril de 2018

**Aprobado:** 21 de junio de 2018

Dr. Rodolfo Vega Candelario  
Hospital General Docente "Roberto Rodríguez Fernández"  
Calle Zayas s/n, esquina Libertad, Morón. Ciego de Ávila, Cuba. CP.6710  
Correo electrónico: rvc50@[hgm.cav.sld.cu](mailto:rvc50@hgm.cav.sld.cu)